

Guía clínica sobre urología pediátrica

S. Tekgül, H. Riedmiller, E. Gerharz, P. Hoebeke, R. Kocvara, R. Nijman, Chr. Radmayr, R. Stein

European Society for Paediatric Urology

© European Association of Urology 2010

ACTUALIZACIÓN EN MARZO DE 2009

ÍNDICE	PÁGINA
1. INTRODUCCIÓN	988
1.1 Bibliografía	988
2. FIMOSIS	989
2.1 Generalidades	989
2.2 Diagnóstico	989
2.3 Tratamiento	989
2.4 Bibliografía	990
3. CRIPTORQUIDIA	991
3.1 Generalidades	991
3.2 Diagnóstico	991
3.3 Tratamiento	991
3.3.1 Tratamiento médico	992
3.3.1.1 Tratamiento médico para lograr el descenso testicular	992
3.3.1.2 Tratamiento médico para lograr fertilidad	992
3.3.2 Cirugía	992
3.4 Pronóstico	993
3.5 Bibliografía	993
4. HIDROCELE	994
4.1 Generalidades	994
4.2 Diagnóstico	994
4.3 Tratamiento	995
4.4 Bibliografía	995
5. ESCROTO AGUDO EN NIÑOS	995
5.1 Generalidades	995
5.2 Diagnóstico	995
5.3 Tratamiento	996
5.3.1 Epididimitis	996
5.3.2 Torsión testicular	996
5.3.3 Tratamiento quirúrgico	997
5.4 Pronóstico	997
5.4.1 Fertilidad	997
5.4.2 Subfertilidad	997
5.4.3 Concentraciones de andrógenos	998
5.4.4 Cáncer de testículo	998
5.4.5 Óxido nítrico	998
5.5 Torsión perinatal	998
5.6 Bibliografía	998
6. HIPOSPADIAS 1002	
6.1 Generalidades	1002
6.1.1 Factores de riesgo	1002
6.2 Diagnóstico	1003
6.3 Tratamiento	1003
6.3.1 Edad en el momento de la cirugía	1004
6.3.2 Curvatura del pene	1004
6.3.3 Conservación de la placa uretral bien vascularizada	1004

6.3.4	Reparaciones de hipospadias operados previamente	1004
6.3.5	Reconstrucción uretral	1005
6.3.6	Drenaje de orina y colocación de apósitos en la herida	1005
6.3.7	Resultados	1006
6.4	Bibliografía	1006
7.	CURVATURA CONGÉNITA DEL PENE	1007
7.1	Generalidades	1007
7.2	Diagnóstico	1008
7.3	Tratamiento	1008
7.4	Bibliografía	1008
8.	VARICOCELE EN NIÑOS Y ADOLESCENTES	1008
8.1	Generalidades	1008
8.2	Diagnóstico	1009
8.3	Tratamiento	1009
8.4	Bibliografía	1010
9.	MICROPENE	1011
9.1	Generalidades	1011
9.2	Diagnóstico	1012
9.3	Tratamiento	1012
9.4	Bibliografía	1012
10.	TRASTORNOS DIURNOS DE LAS VÍAS URINARIAS INFERIORES	1013
10.1	Generalidades	1013
10.2	Definición	1013
10.2.1	Disfunción de la fase de llenado	1013
10.2.2	Disfunciones de la fase de evacuación (vaciamiento)	1013
10.3	Diagnóstico	1014
10.4	Tratamiento	1014
10.4.1	Tratamiento convencional	1014
10.4.2	Intervenciones específicas	1015
10.5	Bibliografía	1015
11.	ENURESIS MONOSINTOMÁTICA	1016
11.1	Generalidades	1016
11.2	Definición	1017
11.3	Diagnóstico	1017
11.4	Tratamiento	1017
11.4.1	Medidas terapéuticas de apoyo	1017
11.4.2	Tratamiento con alarmas	1018
11.4.3	Medicación	1018
11.5	Bibliografía	1018
12.	TRATAMIENTO DE LA VEJIGA NEURÓGENA EN NIÑOS	1019
12.1	Generalidades	1019
12.2	Definición	1019
12.3	Clasificación	1020
12.4	Estudios urodinámicos	1020
12.4.1	Método de estudio urodinámico	1021
12.4.2	Uroflujometría	1021
12.4.3	Cistometría	1021

12.5	Tratamiento	1022
12.5.1	Pruebas complementarias	1022
12.5.2	Tratamiento precoz con sondaje intermitente	1022
12.5.3	Tratamiento médico	1023
12.5.3.1	Inyecciones de toxina botulínica	1023
12.5.4	Tratamiento de la incontinencia fecal	1024
12.5.5	Infecciones urinarias	1024
12.5.6	Sexualidad	1024
12.5.7	Cistoplastia de aumento	1024
12.5.8	Procedimientos sobre la salida de la vejiga	1025
12.5.9	Estoma continente	1025
12.5.10	Sustitución total de la vejiga	1025
12.5.11	Seguimiento de por vida de los pacientes con vejiga neurógena	1025
12.6	Bibliografía	1026
13.	DILATACIÓN DE LAS VÍAS URINARIAS SUPERIORES (UNIÓN URETEROPÉLVICA Y OBSTRUCCIÓN DE LA UNIÓN URETEROVESICAL)	1030
13.1	Generalidades	1030
13.2	Diagnóstico	1031
13.2.1	Ecografía prenatal	1031
13.2.2	Ecografía posnatal	1031
13.2.3	Cistouretrografía miccional (CUGM)	1031
13.2.4	Nefrografía con diuréticos	1031
13.3	Tratamiento	1032
13.3.1	Tratamiento prenatal	1032
13.3.2	Obstrucción de la UUP	1032
13.4	Megauréter	1033
13.5	Conclusión	1033
13.6	Bibliografía	1033
14.	REFLUJO VESICoureTERAL (RVU)	1034
14.1	Generalidades	1034
14.2	Clasificación	1035
14.3	Estudio diagnóstico	1035
14.4	Tratamiento	1036
14.4.1	Abordaje conservador	1036
14.4.2	Tratamiento intervencionista	1037
14.4.2.1	Cirugía abierta	1037
14.4.2.2	Corrección laparoscópica del reflujo	1037
14.4.2.3	Tratamiento endoscópico	1037
14.5	Seguimiento	1037
14.6	Bibliografía	1038
15.	LITIASIS URINARIA	1039
15.1	Generalidades	1039
15.2	Mecanismos de formación de cálculos, diagnóstico de los factores etiológicos y tratamiento médico de tipos concretos de cálculos	1040
15.2.1	Cálculos cálcicos	1040
15.2.2	Cálculos de ácido úrico	1042
15.2.3	Cálculos de cistina	1042
15.2.4	Cálculos infecciosos (cálculos de estruvita)	1043
15.3	Cuadro clínico	1043
15.4	Diagnóstico	1043
15.4.1	Pruebas de imagen	1043

15.4.2	Evaluación metabólica	1043
15.5	Tratamiento	1044
15.5.1	Litotricia extracorpórea mediante ondas de choque (LEOC)	1044
15.5.2	Nefrolitotomía percutánea	1046
15.5.3	Ureterorenoscopia	1046
15.5.4	Cirugía abierta de cálculos	1047
15.6	Bibliografía	1048
16.	TRASTORNOS OBSTRUCTIVOS DE DUPLICACIÓN RENAL: URETEROCELE Y URÉTER ECTÓPICO	1052
16.1	Generalidades	1052
16.1.1	Ureterocele	1052
16.1.2	Uréter ectópico	1052
16.2	Clasificación	1052
16.2.1	Ureterocele ectópico	1053
16.2.2	Ureterocele ortotópico	1053
16.2.3	Cecoureterocele	1053
16.3	Diagnóstico	1053
16.3.1	Ureterocele	1053
16.3.2	Uréter ectópico	1053
16.4	Tratamiento	1054
16.4.1	Ureterocele	1054
16.4.1.1	Diagnóstico precoz	1054
16.4.1.2	Reevaluación	1054
16.4.2	Uréter ectópico	1054
16.5	Bibliografía	1054
17.	TRASTORNOS DEL DESARROLLO SEXUAL	1056
17.1	Generalidades	1056
17.2	Urgencia neonatal	1056
17.2.1	Antecedentes familiares y exploración clínica	1056
17.2.2	Elección de las pruebas de laboratorio	1057
17.3	Asignación del sexo	1058
17.4	Función del urólogo pediátrico	1058
17.4.1	Diagnóstico	1058
17.4.1.1	Exploración clínica	1058
17.4.1.2	Pruebas complementarias	1059
17.5	Tratamiento	1059
17.5.1	Cirugía de feminización	1059
17.5.2	Cirugía de masculinización	1060
17.6	Bibliografía	1060
18.	VÁLVULAS URETRALES POSTERIORES	1061
18.1	Generalidades	1061
18.2	Clasificación	1061
18.2.1	Válvula uretral	1061
18.3	Diagnóstico	1062
18.4	Tratamiento	1063
18.4.1	Tratamiento prenatal	1063
18.4.2	Tratamiento posnatal	1063
18.5	Bibliografía	1065
19.	ABREVIATURAS UTILIZADAS EN EL TEXTO	1067

1. INTRODUCCIÓN

Se ha creado un grupo de trabajo en colaboración formado por miembros que representan a la Sociedad Europea de Urología pediátrica (ESPU, *European Society for Paediatric Urology*) y la Asociación Europea de Urología (EAU, *European Association of Urology*) con el fin de elaborar una actualización de la guía clínica sobre urología pediátrica. El objetivo de esta colaboración estrecha entre un grupo de subespecialidades y su especialidad matriz consiste en hacer público un documento que contribuya a mejorar la calidad de la asistencia de los niños con problemas urológicos.

La mayoría de los problemas clínicos urológicos en la infancia están bien diferenciados y, en muchos aspectos, son diferentes a los observados en adultos. El objetivo de este trabajo es describir un abordaje práctico y preliminar de los problemas urológicos pediátricos. Las enfermedades complejas y raras que requieren asistencia especial por parte de médicos con experiencia deben remitirse a centros designados en los que la práctica urológica pediátrica se encuentre plenamente consolidada y dispongan de un abordaje multidisciplinar.

Durante bastante tiempo, la urología pediátrica ha desarrollado informalmente, ampliado, madurado y establecido su conjunto diverso de conocimientos y aptitudes y es posible que ya esté lista para diferenciarse de sus especialidades matrices. Así pues, en muchos países europeos ha surgido recientemente como una subespecialidad diferenciada de la urología y la cirugía pediátrica y supone un reto único en cuanto a que abarca un campo extenso con muchas escuelas diferentes de pensamiento y una enorme diversidad de tratamientos.

Los conocimientos adquiridos gracias al aumento de la experiencia, los nuevos avances tecnológicos y las técnicas incruentas de evaluación diagnóstica han tenido una influencia importante en las modalidades terapéuticas de la urología pediátrica, una tendencia que continuará probablemente en los próximos años. Ahora existen nuevas técnicas de tratamiento del reflujo, han mejorado sustancialmente las técnicas para tratar anomalías congénitas complejas y se han desarrollado tecnologías para la sustitución vesical y procedimientos laparoscópicos totalmente nuevos. También hay cada vez más conocimientos en relación con la investigación básica.

La urología pediátrica abarca un campo enorme dentro de la urología. El ámbito y la complejidad de la práctica urológica pediátrica siguen expandiéndose. Plasmar todo el campo de la urología pediátrica en un único documento de guía clínica nunca fue una opción, pero seguiremos modificando y haciendo aportaciones a este documento con regularidad. Este año hay dos capítulos nuevos y se han revisado otros ocho.

Esta guía clínica fue recopilada por el grupo de trabajo en colaboración y se basó en la bibliografía actual tras una revisión sistemática de MEDLINE. La aplicación de un análisis estructurado de la bibliografía no fue posible en muchas enfermedades debido a la ausencia de estudios bien diseñados. Siempre que ha sido posible, las afirmaciones se han clasificado en cuanto a su grado de comprobación científica y grado de recomendación (1). Debido a la disponibilidad limitada de ensayos aleatorizados y controlados extensos, influido también por el hecho de que un número considerable de opciones de tratamiento guardan relación con intervenciones quirúrgicas en una amplia variedad de problemas congénitos diferentes, este documento es, en gran medida, de consenso.

Confiamos en que considerará este documento un recurso educativo útil para su ejercicio y que le proporcionará orientación a la hora de atender casos de urología pediátrica.

1.1 Bibliografía

1. Oxford Centre for Evidence-based Medicine Levels of Evidence (May 2001). Produced by Bob Phillips, Chris Ball, Dave Sackett, Doug Badenoch, Sharon Straus, Brian Haynes, Martin Dawes since November 1998 <http://www.cebm.net/index.aspx?o=1025> [access date February 2009]

2. FIMOSIS

2.1 Generalidades

Al final del primer año de vida, la retracción del prepucio por detrás del surco del glande tan sólo es posible en cerca del 50 % de los niños; esta cifra asciende aproximadamente al 89 % a los 3 años de edad. La incidencia de fimosis es del 8 % en los niños de 6-7 años y tan sólo del 1 % en los varones de 16-18 años (1). La fimosis puede ser primaria (fisiológica), sin signos de cicatrización, o secundaria (patológica) a una cicatrización, como en caso de balanitis xerótica obliterante. La fimosis tiene que distinguirse de la aglutinación normal del prepucio con el glande, que es un fenómeno fisiológico (2).

La parafimosis debe considerarse una situación urgente: la retracción de un prepucio demasiado estrecho por detrás del glande, en el cuello del glande, puede constreñir el cuerpo del pene y producir edema. Dificulta la perfusión distalmente a partir del anillo constrictor y entraña un riesgo de necrosis.

2.2 Diagnóstico

El diagnóstico de fimosis y parafimosis se realiza mediante exploración física.

Cuando el prepucio no es retráctil o sólo lo es en parte y muestra un anillo constrictor al hacerlo retroceder sobre el glande del pene, hay que suponer una desproporción entre la anchura del prepucio y el diámetro del glande. Además del prepucio constreñido, puede haber adherencias entre la superficie interna del prepucio y el epitelio del glande o un frenillo corto. Un frenillo corto produce una desviación ventral del glande cuando se retrae el prepucio. Cuando la punta sigue siendo estrecha y se separan las adherencias del glande, el espacio se rellena de orina durante la micción, lo que hace que el prepucio se abombe hacia afuera.

La parafimosis se caracteriza por un prepucio retraído con el anillo constrictor localizado a la altura del cuello del pene, lo que impide la recolocación del prepucio sobre el glande.

2.3 Tratamiento

El tratamiento de la fimosis en los niños depende de las preferencias de los padres y puede consistir en una circuncisión plástica o radical al final del segundo año de vida. La circuncisión plástica tiene el objetivo de lograr un perímetro amplio del prepucio con total retractilidad, al tiempo que se conserva el prepucio (incisión dorsal, circuncisión parcial). Sin embargo, este procedimiento comporta la posibilidad de reaparición de la fimosis. En la misma sesión se liberan las adherencias y se corrige un frenillo corto asociado mediante una frenulotomía. Se añade una meatoplastia en caso necesario.

Una indicación absoluta de circuncisión es la fimosis secundaria. Las indicaciones en la fimosis primaria son la balanopostitis recurrente y las infecciones urinarias recurrentes en pacientes con anomalías de las vías urinarias (3-6) (grado de comprobación científica: 2, grado de recomendación: B). El abombamiento simple del prepucio durante la micción no es una indicación estricta de circuncisión.

La circuncisión neonatal sistemática no está indicada para prevenir el carcinoma de pene. Las contraindicaciones de la circuncisión comprenden coagulopatía, infección local aguda y anomalías congénitas del pene, especialmente hipospadias o pene enterrado, ya que es posible que se necesite el prepucio para practicar una intervención reconstructiva (7, 8). La circuncisión infantil conlleva una morbilidad importante y no debe recomendarse sin un motivo médico (9-12) (grado de comprobación científica: 2, grado de recomendación: B). Como opción terapéutica conservadora para la fimosis primaria, puede administrarse una pomada o crema de corticoide (0,05 %-0,1 %) dos veces al día durante 20-30 días (13-16) (grado de comprobación científica: 1, grado de recomendación: A). Este tratamiento carece de efectos secundarios y las concentraciones sanguíneas medias de cortisol no son significativamente diferentes de las de un grupo no tratado de pacientes (17) (grado de comprobación científica: 1). La aglutinación del prepucio no responde al tratamiento con esteroides (14) (grado de comprobación científica: 2).

El tratamiento de la parafimosis consiste en compresión manual del tejido edematoso con un intento subsiguiente de retracción del prepucio tensado sobre el glande del pene. La inyección de hialuronidasa por debajo de la banda estrecha puede ser útil para liberarla (18) (grado de comprobación científica: 4, grado de recomendación: C). Si fracasa esta maniobra, se requiere una incisión dorsal del anillo constrictor. En función de los hallazgos locales, se practica una circuncisión inmediatamente o bien puede realizarse en una segunda sesión.

2.4 Bibliografía

1. Gairdner D. the fate of the foreskin: a study of circumcision. *Br med j* 1949;2(4642):1433-7.
<http://www.ncbi.nlm.nih.gov/pubmed/15408299>
2. Oster J. Further fate of the foreskin. Incidence of preputial adhesions, phimosis, and smegma among Danish schoolboys. *Arch Dis Child* 1968;43(288):200-3.
<http://www.ncbi.nlm.nih.gov/pubmed/5689532>
3. Wiswell TE. The prepuce, urinary tract infections, and the consequences. *Pediatrics* 2000;105(4 Pt 1): 860-2.
<http://www.ncbi.nlm.nih.gov/pubmed/10742334>
4. Hiraoka M, Tsukahara H, Ohshima Y, Mayumi M. Meatus tightly covered by the prepuce is associated with urinary tract infection. *Pediatr Int* 2002;44(6):658-62.
<http://www.ncbi.nlm.nih.gov/pubmed/12421265>
5. To T, Agha M, Dick Pt, Feldman W. Cohort study on circumcision of newborn boys and subsequent risk of urinary tract infection. *lancet* 1998;352(9143):1813-6.
<http://www.ncbi.nlm.nih.gov/pubmed/9851381>
6. Herndon CDA, McKenna Ph, Kolon TF, Gonzales ET, Baker LA, Docimo SG. A multicenter outcomes analysis of patients with neonatal reflux presenting with prenatal hydronephrosis. *J Urol* 1999;162(3 Pt 2):1203-8.
<http://www.ncbi.nlm.nih.gov/pubmed/10458467>
7. Thompson HC, King Jr, Knox e, Korones SB. Report of the ad hoc task force on circumcision. *Pediatrics* 1975;56(4):610-1.
<http://www.ncbi.nlm.nih.gov/pubmed/1174384>
8. American Academy of Pediatrics. Report of the Task Force on Circumcision. *Pediatrics* 1989;84:388-91. Erratum in: *Pediatrics* 1989;84(2):761.
<http://www.ncbi.nlm.nih.gov/pubmed/2664697>
9. Griffiths DM, Atwell JD, Freeman NV. A prospective study of the indications and morbidity of circumcision in children. *eur urol* 1985;11(3):184-7.
<http://www.ncbi.nlm.nih.gov/pubmed/4029234>
10. Christakis DA, Harvey e, Zerr DM, Feudtner C, Wright JA, Connell FA. A trade-off analysis of routine newborn circumcision. *Pediatrics* 2000;105(1 Pt 3):246-9.
<http://www.ncbi.nlm.nih.gov/pubmed/10617731>
11. Ross JH. Circumcision: Pro and con. In: Elder JS, ed. *Pediatric urology for the general urologist*. New York: Igaku-Shoin, 1996, pp. 49-56.
12. Hutcheson JC. Male neonatal circumcision: indications, controversies and complications. *Urol Clin n Amer* 2004;31(3):461-7.
<http://www.ncbi.nlm.nih.gov/pubmed/15313055>
13. Monsour MA, Rabinovitch HH, Dean GE. Medical management of phimosis in children: our experience with topical steroids. *J Urol* 1999;162(3 Pt 2):1162-4.
<http://www.ncbi.nlm.nih.gov/pubmed/10458456>
14. Chu CC, Chen KC, Diao GY. Topical steroid treatment of phimosis in boys. *J Urol* 1999;162(3 Pt 1): 861-3.
<http://www.ncbi.nlm.nih.gov/pubmed/10458396>
15. Ter Meulen Ph, Delaere KP. A conservative treatment of phimosis on boys. *eur urol* 2001;40(2):196-9; discussion 200.
<http://www.ncbi.nlm.nih.gov/pubmed/11528198>
16. Elmore JM, Baker LA, Snodgrass Wt. Topical steroid therapy as an alternative to circumcision for phimosis in boys younger than 3 years. *J Urol* 2002;168(4 Pt 2):1746-7; discussion 1747.
<http://www.ncbi.nlm.nih.gov/pubmed/12352350>
17. Golubovic Z, Milanovic D, Vukadinovic V, Rakic I, Perovic S. The conservative treatment of phimosis in boys. *Br J Urol* 1996;78(5):786-8.
<http://www.ncbi.nlm.nih.gov/pubmed/8976781>

3. CRIPTORQUIDIA

3.1 Generalidades

A la edad de un año, casi el 1 % de todos los varones nacidos a término se ven afectados por esta anomalía congénita, la más frecuente, asociada a los genitales de los varones recién nacidos (1). Dado que el conocimiento de la localización y la existencia del testículo influyen directamente en la actitud clínica, resulta apropiado clasificar los testículos en palpables e impalpables.

Los testículos retráctiles no necesitan ninguna forma de tratamiento, salvo observación, ya que pueden ser ascendentes. Los testículos retráctiles han completado su descenso, pero pueden encontrarse en la ingle debido a un reflejo cremastérico intenso (2).

En caso de testículos impalpables bilaterales y cualquier indicio de problemas de diferenciación sexual, como hipospadias, resulta imprescindible una evaluación endocrinológica y genética urgente (3) (grado de comprobación científica: 3; grado de recomendación: B).

3.2 Diagnóstico

La exploración física es el único método de diferenciar entre testículos palpables e impalpables. La realización de una ecografía, tomografía computarizada (TC), resonancia magnética (RM) o angiografía carece de efectos beneficiosos adicionales.

La exploración física incluye una descripción visual del escroto y una exploración del niño mientras está tumbado y con las piernas cruzadas. El examinador debe inhibir el reflejo cremastérico con la mano no dominante justo por encima de la sínfisis en la zona de la ingle antes de tocar, o alcanzar, el escroto. La región inguinal puede 'ordeñarse' hacia el escroto en un intento de desplazar el testículo e introducirlo en el escroto. Esta maniobra también permite diferenciar entre un testículo inguinal y adenopatías que podrían dar la impresión de un testículo criptorquídeo.

Un testículo retráctil puede llevarse generalmente hacia el escroto, donde permanecerá hasta que un reflejo cremastérico (tocar la piel de la cara interna del muslo) lo retraiga de nuevo hacia la ingle (4).

Un testículo impalpable unilateral y un testículo contralateral agrandado pueden indicar ausencia o atrofia testicular, si bien este hallazgo es inespecífico y no descarta una exploración quirúrgica.

Hay que prestar atención visual específica a las regiones femoral, peniana y perineal en el caso de un testículo impalpable inguinal para descartar un testículo ectópico.

No existen pruebas fiables para confirmar o descartar un testículo intraabdominal, inguinal y ausente/evanescente (testículo impalpable), excepto la laparoscopia diagnóstica (5) (grado de comprobación científica: 1b, grado de recomendación: A). Antes de recomendar la evaluación laparoscópica, se aconseja una exploración bajo anestesia general porque algunos testículos inicialmente impalpables son palpables en condiciones de anestesia.

3.3 Tratamiento

Cuando un testículo no ha descendido al cumplir un año, el hecho de esperar un descenso espontáneo carece de ventajas. A fin de evitar el deterioro histológico, el tratamiento ha de realizarse y finalizarse antes de los 12-18 meses de edad (6).

3.3.1 Tratamiento médico

3.3.1.1 Tratamiento médico para lograr el descenso testicular

El tratamiento médico con gonadotropina coriónica humana (hCG) o gonadolibarina (GnRH) se basa en la dependencia hormonal del descenso testicular, con unas tasas de éxito del 20 % como máximo (grado de comprobación científica: 1; grado de recomendación: C) (7, 8). La hormonoterapia para lograr el descenso testicular se acompaña de unas tasas de éxito más bajas cuanto más alto se encuentra el testículo criptorquídic. La hCG se utiliza en una dosis total de 6.000-9.000 UI, administrada en cuatro dosis durante 2 a 3 semanas en función del peso y la edad y la GnRH, en una dosis de 1,2 mg/día dividida en tres dosis al día durante 4 semanas por medio de pulverización nasal, respectivamente.

3.3.1.2 Tratamiento médico para lograr fertilidad

El tratamiento médico puede ser beneficioso antes (dosis según se ha descrito anteriormente) o después (dosis intermitentes bajas) de una orquidólisis quirúrgica con orquidopexia (14) en lo que se refiere a aumentar el índice de fertilidad, que puede servir como factor predictivo de la fertilidad en fases más avanzadas de la vida (grado de comprobación científica: 1b; grado de recomendación: A). Sin embargo, todavía faltan datos de seguimiento a largo plazo de los efectos de la hormonoterapia sobre la posible fertilidad.

3.3.2 Cirugía

Testículo palpable. La cirugía de un testículo palpable incluye una orquidofuniculólisis y orquidopexia, mediante un abordaje inguinal, con unas tasas de éxito de hasta el 92 % (9). Es importante retirar y disecar todas las fibras cremastéricas para evitar la retracción secundaria. Los problemas asociados, como un proceso vaginal abierto, deben disecarse y cerrarse cuidadosamente. Se recomienda colocar el testículo en un bolsillo subdartos. Con respecto a las suturas, han de ser suturas sin fijación o aplicarse entre la túnica vaginal y el músculo dartos.

El drenaje linfático de un testículo que ha sido objeto de cirugía con fines de orquidopexia cambia de un drenaje ilíaco a otro ilíaco e inguinal (importante en caso de neoplasia maligna posterior).

Testículo impalpable. En el caso de un testículo impalpable, ha de intentarse una exploración quirúrgica inguinal con posibilidad de realizar una laparoscopia. Existe una posibilidad notable de encontrar el testículo mediante una incisión inguinal, aunque en casos excepcionales es necesario buscar en el abdomen si no hay vasos o conducto deferente en la ingle. La laparoscopia es la forma más apropiada de explorar el abdomen en busca de un testículo. Además, mediante un acceso laparoscópico puede efectuarse una extirpación u orquidólisis con orquidopexia (10). Antes de iniciar la laparoscopia diagnóstica se recomienda explorar al niño bajo anestesia general dado que un testículo impalpable anterior podría ser ahora palpable en condiciones de anestesia.

Un testículo intraabdominal en un niño de 10 años o más con un testículo contralateral normal debe extirparse. En caso de testículos intraabdominales bilaterales, o en un niño menor de 10 años, puede practicarse una intervención de Fowler-Stephens en uno o dos tiempos. En caso de una intervención en dos tiempos, los vasos espermáticos se pinzan por vía laparoscópica o se coagulan de forma proximal al testículo para permitir el desarrollo de la vasculatura colateral (11). La intervención en dos tiempos, en la que el testículo se lleva directamente sobre la sínfisis y cerca de la vejiga hasta el escroto, también puede realizarse por laparoscopia 6 meses después. La supervivencia testicular con una intervención en un tiempo oscila entre el 50 % y el 60 % y las tasas de éxito ascienden al 90 % con una intervención en dos tiempos (12). También puede realizarse un autotrasplante microvascular con una supervivencia testicular del 90 %. Sin embargo, esta intervención requiere la técnica quirúrgica de un cirujano muy diestro y experimentado (13).

3.4 Pronóstico

Los niños con criptorquidia unilateral tienen una tasa de fertilidad más baja, pero la misma tasa de paternidad que los niños con testículos descendidos bilaterales. Los niños con criptorquidia bilateral presentan unas tasas más bajas de fertilidad y paternidad.

Los niños con criptorquidia unilateral tienen una posibilidad 20 veces mayor de padecer un tumor testicular maligno, un riesgo que no se ve modificado por ningún tipo de tratamiento. Por consiguiente, en esta población se recomienda efectuar un cribado durante y después de la pubertad. En un estudio sueco reciente se siguió a una cohorte de unos 17.000 varones tratados quirúrgicamente por criptorquidia durante un total de casi 210.000 personas-año. Este estudio reveló que el tratamiento de la criptorquidia antes de la pubertad reduce el riesgo de cáncer de testículo. El riesgo relativo de cáncer de testículo entre los que se sometieron a una orquidopexia antes de alcanzar los 13 años de edad fue de 2,23 en comparación con la población general sueca; en los tratados a los 13 años o más, el riesgo relativo fue de 5,40 (15). Además, un grupo estadounidense ha publicado una revisión sistemática y un metaanálisis de la bibliografía y ha llegado a una conclusión similar de que la orquidopexia prepuberal puede reducir realmente el riesgo de cáncer de testículo y que la intervención quirúrgica precoz está indicada en los niños con criptorquidia (16).

Los niños con testículos retráctiles no necesitan tratamiento médico o quirúrgico, pero sí una vigilancia estrecha hasta la pubertad.

Debido a la falta de descenso testicular espontáneo tras el primer año de edad y a la posible pérdida de calidad testicular, se recomienda practicar la orquidólisis quirúrgica con orquidopexia, como máximo, a los 12-18 meses de edad. Hasta ahora, parece que la hormonoterapia pre o postoperatoria puede ejercer un efecto beneficioso sobre la fertilidad en etapas posteriores de la vida.

3.5 Bibliografía

1. Berkowitz GS, Lapinski RH, Dolgin SE, Gazella JG, Bodian CA, Holzman IR. Prevalence and natural history of cryptorchidism. *Pediatrics* 1993;92(1):44-9.
<http://www.ncbi.nlm.nih.gov/pubmed/8100060>
2. Caesar Re, Kaplan GW. The incidence of the cremasteric reflex in normal boys. *J Urol* 1994;152(2 Pt 2):779-80.
<http://www.ncbi.nlm.nih.gov/pubmed/7912745>
3. Rajfer J, Walsh PC. The incidence of intersexuality in patients with hypospadias and cryptorchidism. *jurol* 1976;116(6):769-70.
<http://www.ncbi.nlm.nih.gov/pubmed/12377>
4. Rabinowitz R, Hulbert Wc JR. Late presentation of cryptorchidism: the etiology of testicular re-ascent. *J Urol* 1997;157(5):1892-4.
<http://www.ncbi.nlm.nih.gov/pubmed/9112557>
5. Cisek LJ, Peters CA, Atala A, Bauer sB, diamond dA, retik AB. current findings in diagnostic laparoscopic evaluation of the nonpalpable testis. *j urol* 1998;160(3 Pt 2):1145-9; discussion 1150.
<http://www.ncbi.nlm.nih.gov/pubmed/9719296>
6. Huff DS, Hadziselimovic F, Snyder HM 3rd, Blythe B, Duckett JW. Histologic maldevelopment of unilaterally cryptorchid testes and their descended partners. *Eur J Pediatr* 1993;152 suppl:s11-s14.
<http://www.ncbi.nlm.nih.gov/pubmed/8101802>
7. Rajfer J, Handelsman DJ, Swerdloff RS, Hurwitz R, Kaplan H, Vandergast T, Ehrlich RM. Hormonal therapy of cryptorchidism. A randomized, double-blind study comparing human chorionic gonadotropin and gonadotropin-releasing hormone. *n engl j med* 1986;314(8):466-70.
<http://www.ncbi.nlm.nih.gov/pubmed/2868413>
8. Pyorala s, Huttunen NP, Uhari M. A review and meta-analysis of hormonal treatment of cryptorchidism. *J Clin Endocrinol Metab* 1995;80(9):2795-9.
<http://www.ncbi.nlm.nih.gov/pubmed/7673426>
9. Docimo SG. The results of surgical therapy for cryptorchidism: a literature review and analysis. *J Urol* 1995;154:1148-52.
<http://www.ncbi.nlm.nih.gov/pubmed/7637073>

10. Jordan GH, Winslow BH. Laparoscopic single stage and staged orchiopexy. *J Urol* 1994;152(4): 1249-52.
<http://www.ncbi.nlm.nih.gov/pubmed/7915336>
11. Bloom DA. Two-step orchiopexy with pelviscopic clip ligation of the spermatic vessels. *J Urol* 1991;145(5):1030-3.
<http://www.ncbi.nlm.nih.gov/pubmed/1673160>
12. Radmayr C, Oswald J, Schwentner C, Neururer R, Peschel r, Bartsch G. Long-term outcome of laparoscopically managed nonpalpable testes. *J Urol* 2003;170(6 Pt 1):2409-11.
<http://www.ncbi.nlm.nih.gov/pubmed/14634439>
13. Wacksman J, Billmire DA, Lewis Ag, Sheldon CA. Laparoscopically assisted testicular autotransplantation for management of the intraabdominal undescended testis. *J Urol* 1996;156(2 Pt 2):772-4.
<http://www.ncbi.nlm.nih.gov/pubmed/8683780>
14. Schwentner C, Oswald J, Kreczy A, Lunacek A, Bartsch G, Deibl M, Radmayr C. Neoadjuvant gonadotropin releasing hormone therapy before surgery may improve the fertility index in undescended testes – a prospective randomized trial. *J Urol* 2005;173(3): 974-7.
<http://www.ncbi.nlm.nih.gov/pubmed/15711353>
15. Pettersson A, Richiardi L, Nordenskjöld A, Kaijser M, Akre o. Age at surgery for undescended testis and risk of testicular cancer. *n engl j med* 2007;356(18):1835-41.
<http://www.ncbi.nlm.nih.gov/pubmed/17476009>
16. Walsh T, Dall'era M, Croughan M, Carroll P, Turek P. Prepubertal orchiopexy for cryptorchidism may be associated with a lower risk of testicular cancer. *J Urol* 2007;178: 1440-6; discussion 1446.
<http://www.ncbi.nlm.nih.gov/pubmed/17706709>

4. HIDROCELE

4.1 Generalidades

El hidrocele se define como una acumulación de líquido entre las capas parietal y visceral de la túnica vaginal (1). La patogenia del hidrocele se basa en un desequilibrio entre la secreción y reabsorción de este líquido. Esto contrasta con la hernia inguinal, que se define como la prominencia de una porción de órganos o tejidos a través de la pared abdominal (2). La obliteración incompleta del proceso vaginal peritoneal provoca la formación de diversos tipos de hidrocele comunicante aislado o conectado con otros trastornos intraescrotales (hernia). Se desconoce el momento exacto de obliteración del proceso vaginal. Persiste en alrededor del 80 %-94 % de los neonatos y el 20 % de los adultos (3). Cuando se produce una obliteración completa del proceso vaginal con permeabilidad de la porción intermedia, se produce un hidrocele del cordón. También se encuentran hidroceles escrotales sin permeabilidad asociada del proceso vaginal en recién nacidos (4). Pueden aparecer hidroceles no comunicantes de forma secundaria a un traumatismo menor, torsión testicular, epididimitis u operación de varicocele o como recidiva tras la reparación primaria de un hidrocele comunicante.

4.2 Diagnóstico

La descripción clásica de un hidrocele comunicante es la de un hidrocele que oscila de tamaño y suele guardar relación con la actividad. Puede diagnosticarse mediante la anamnesis; la investigación física y la transluminación del escroto confirman el diagnóstico en la mayoría de los casos (5). Cuando el diagnóstico es de hidrocele, no habrá antecedentes de reductibilidad ni síntomas asociados; la tumefacción es traslúcida, suave y habitualmente indolora. Cuando existen dudas sobre la naturaleza de una masa intraescrotal, ha de efectuarse una ecografía escrotal, cuya sensibilidad es casi del 100 % para detectar lesiones intraescrotales. La ecografía Doppler ayuda a distinguir hidroceles de un varicocele y una torsión testicular, aunque estos trastornos también pueden acompañarse de un hidrocele.

4.3 Tratamiento

En la mayoría de los casos, el tratamiento quirúrgico del hidrocele no está indicado durante los 12-24 primeros meses debido a la tendencia a su resolución espontánea (grado de comprobación científica: 4, grado de recomendación: C). La cirugía precoz está indicada cuando existe sospecha de una hernia inguinal concomitante o una enfermedad testicular subyacente (6). La cuestión de la enfermedad contralateral debe abordarse mediante la anamnesis y la exploración en el momento de la consulta inicial (5). La persistencia de un hidrocele escrotal simple transcurridos los 24 meses de edad puede ser una indicación de corrección quirúrgica. Sin embargo, no hay pruebas de que este tipo de hidrocele entrañe riesgo de lesión testicular. En el grupo de edad pediátrico, la operación consiste en una ligadura del proceso vaginal permeable a través de una incisión inguinal y se deja abierto el muñón distal, mientras que en el hidrocele del cordón se extirpa o se elimina el techo de la masa quística (1, 5, 6) (grado de comprobación científica: 4, grado de recomendación: C). En manos expertas, la incidencia de lesiones testiculares durante la reparación de un hidrocele o hernia inguinal es muy baja (0,3 %) (grado de comprobación científica: 3, grado de recomendación: B). No deben utilizarse productos esclerosantes debido al riesgo de peritonitis química en el proceso vaginal peritoneal comunicante (5, 6) (grado de comprobación científica: 4, grado de recomendación: C). El abordaje escrotal (técnica de Lord o Jaboulay) se utiliza para tratar un hidrocele no comunicante secundario.

4.4 Bibliografía

5. ESCROTO AGUDO EN NIÑOS

5.1 Generalidades

El escroto agudo es una urgencia urológica pediátrica, debida con mayor frecuencia a una torsión testicular, torsión del apéndice testicular o epididimitis/epididimoorquitis (1-6). Otras causas de dolor escrotal agudo son edema escrotal idiopático, orquitis urliana, varicocele, hematoma escrotal, hernia encarcerada, apendicitis o enfermedad sistémica (púrpura de Henoch-Schonlein) (7-19).

La torsión del testículo se produce con mayor frecuencia en el período neonatal y en torno a la pubertad, en tanto que la torsión del apéndice testicular tiene lugar en un intervalo más amplio de edad. La epididimitis aguda afecta a dos grupos de edad: menores de un año y entre los 12 y 15 años (5, 20, 21). La epididimitis aguda se observa con mayor frecuencia (37 %-64,6 %) en niños con escroto agudo (1-4). En un estudio se calculó una incidencia de epididimitis de alrededor de 1,2 casos por cada 1.000 niños varones y año (22).

5.2 Diagnóstico

Los pacientes suelen comenzar con dolor escrotal. La duración de los síntomas es más breve en la torsión testicular (el 69 % consulta en el plazo de 12 horas) que en la torsión del apéndice testicular (62 %) y la epididimitis aguda (31 %) (5, 6, 20).

En la fase inicial, la localización del dolor puede conducir al diagnóstico. Los pacientes con epididimitis aguda presentan un epidídimo doloroso, mientras que los afectados por una torsión testicular tienen más probabilidades de presentar un testículo doloroso y aquellos con torsión del apéndice testicular perciben dolor aislado en el polo superior del testículo (20).

Una posición anormal del testículo es más frecuente en caso de torsión testicular que en los pacientes con epididimitis (20). La búsqueda de ausencia del reflejo cremastérico es un método sencillo con una sensibilidad del 100 % y una especificidad del 66 % en presencia de torsión testicular (21, 23) (grado de comprobación científica: 3; grado de recomendación: C).

En la epididimitis aparece fiebre con frecuencia (11 %-19 %). El signo clásico de un 'punto azul' sólo se identifica en el 10 %-23 % de los pacientes con torsión del apéndice testicular (4, 6, 21, 24).

En muchos casos, no es fácil determinar la causa del escroto agudo a tenor exclusivamente de la anamnesis y la exploración física (1-6, 21, 24).

Sólo se obtiene un urocultivo positivo en algunos pacientes con epididimitis (3, 21, 24, 25). Hay que tener en cuenta que un análisis de orina normal no excluye una epididimitis. Asimismo, un análisis de orina anómalo no descarta una torsión testicular.

La ecografía Doppler resulta útil para valorar un escroto agudo, con una sensibilidad del 63,6 %-100 % y una especificidad del 97 %-100 %, así como con un valor predictivo positivo del 100 % y un valor predictivo negativo del 97,5 % (26-31) (grado de comprobación científica: 3; grado de recomendación: C). El uso de la ecografía Doppler puede reducir el número de pacientes con escroto agudo que se someten a una exploración escrotal, pero depende de quien la lleva a cabo y puede ser difícil de realizar en pacientes prepuberales (29, 32). También puede mostrar un flujo arterial engañoso en las primeras fases de la torsión y en caso de torsión parcial o intermitente: un flujo arterial persistente no excluye una torsión testicular. En un estudio multicéntrico de 208 niños con torsión testicular, el 24 % de los pacientes presentó una vascularización testicular normal o aumentada (29). Se han comunicado mejores resultados con la ecografía de alta resolución (EAR) para visualizar directamente la torsión del cordón espermático, con una sensibilidad del 97,3 % y una especificidad del 99 % (29, 33) (grado de comprobación científica: 2; grado de recomendación: C).

La gammagrafía y, más recientemente, la RM de sustracción con contraste dinámico del escroto también deparan una sensibilidad y especificidad comparables a las de la ecografía (34-37). Estas pruebas complementarias pueden utilizarse cuando el diagnóstico es menos probable y cuando la torsión testicular no puede descartarse a partir de la anamnesis y la exploración física. Han de efectuarse sin demoras excesivas para practicar una intervención urgente (24).

El diagnóstico de epididimitis aguda en un niño se basa principalmente en el criterio clínico y las pruebas complementarias. Sin embargo, no hay que olvidar que la observación de cambios inflamatorios secundarios en ausencia de indicios de un nódulo extratesticular mediante ecografía Doppler podría sugerir un diagnóstico erróneo de epididimitis en niños con torsión del apéndice testicular (38).

Los niños prepuberales con epididimitis aguda tienen una incidencia de anomalías genitourinarias subyacentes del 25 %-27,6 %. La realización de una evaluación urológica completa en todos los niños con epididimitis aguda sigue siendo objeto de debate (3, 21, 22).

5.3 Tratamiento

5.3.1 Epididimitis

En los niños prepuberales, la etiología suele ser poco clara, con una enfermedad subyacente en aproximadamente el 25 % de los casos. Un urocultivo suele ser negativo y, a diferencia de los niños mayores, es muy rara una enfermedad de transmisión sexual.

El tratamiento antibiótico, aunque se inicia a menudo, no está indicado en la mayoría de los casos a menos que el análisis de orina y el urocultivo revelen una infección bacteriana (22, 39). La epididimitis suele resolverse espontáneamente y, con tratamiento de apoyo (es decir, actividad física mínima y analgésicos), se cura sin secuelas (grado de comprobación científica: 3; grado de recomendación: C). Sin embargo, la epididimitis bacteriana puede complicarse con abscesos o un testículo necrótico y se requiere exploración quirúrgica (40).

La torsión del apéndice testicular puede tratarse de manera conservadora (grado de comprobación científica: 4; grado de recomendación: C). Durante un seguimiento de seis semanas, clínico y ecográfico, no se observó atrofia testicular. La exploración quirúrgica se efectúa en los casos dudosos y en los pacientes con dolor persistente (27).

5.3.2 Torsión testicular

La detorsión manual del testículo se efectúa sin anestesia. Inicialmente debe hacerse mediante una rotación hacia fuera del testículo, salvo que aumente el dolor o exista resistencia evidente. El éxito se

define como un alivio inmediato de todos los síntomas y hallazgos normales en la exploración física (41) (grado de comprobación científica: 3; grado de recomendación: C). La ecografía Doppler puede utilizarse con fines de orientación (42).

Una orquidopexia bilateral sigue siendo necesaria después de una detorsión satisfactoria. No debe practicarse de forma programada, sino inmediatamente después de la detorsión. En un estudio se notificó una torsión residual durante la exploración en 17 de 53 pacientes, incluidos 11 que habían comunicado alivio del dolor tras la detorsión manual (41, 43).

5.3.3 Tratamiento quirúrgico

La torsión testicular constituye una urgencia y requiere un tratamiento quirúrgico inmediato. Los dos determinantes más importantes del rescate inicial del testículo son el tiempo transcurrido entre el comienzo de los síntomas y la detorsión y el grado de torsión del cordón (44). Se produjo atrofia testicular grave después de una torsión de tan sólo 4 horas de duración cuando la torsión fue de más de 360°. En caso de torsión incompleta (180° a 360°), con una duración máxima de los síntomas de 12 horas, no se observó atrofia. Sin embargo, se identificó un testículo ausente o muy atrófico en todos los casos de torsión mayor de 360° y una duración de los síntomas superior a 24 horas (45).

Se constató que la intervención quirúrgica precoz con detorsión (tiempo medio de torsión < 13 horas) conserva la fertilidad (46). La exploración quirúrgica urgente es obligatoria en todos los casos de torsión testicular en las 24 horas siguientes al inicio de los síntomas.

En los pacientes con una torsión testicular superior a 24 horas se precisa una exploración semi-programada (44, 45) (grado de comprobación científica: 3; grado de recomendación: C). Hasta la fecha, sigue habiendo controversia acerca de si se ha de realizar la detorsión y conservar el testículo ipsolateral, o practicar una orquiectomía, a fin de conservar la función contralateral y la fertilidad tras una torsión testicular de duración prolongada (> 24 horas).

Un estudio reciente realizado en seres humanos reveló que se conservó la calidad del semen en los grupos de orquiectomía y orquidopexia en comparación con los varones normales de control, aunque la orquiectomía deparó una mejor morfología de los espermatozoides (47).

Durante la exploración también se lleva a cabo una fijación del testículo contralateral. La recurrencia tras la orquidopexia es rara (4,5 %) y puede sobrevenir varios años después de la intervención. No hay recomendaciones comunes sobre el mejor tipo de fijación y material de sutura; sin embargo, muchos urólogos emplean actualmente una orquidopexia con bolsillo de dartos (48).

El enfriamiento externo antes de la exploración y varios tratamientos médicos parecen eficaces para reducir la lesión por isquemia-reperusión y mantener la viabilidad del testículo torsionado y el testículo contralateral (49-53).

5.4 Pronóstico

5.4.1 Fertilidad

Los resultados varían y son contradictorios. En un estudio, la torsión unilateral del testículo alteró gravemente la espermatogénesis ulterior en alrededor del 50 % de los pacientes y produjo un deterioro limítrofe en otro 20 %.

5.4.2 Subfertilidad

Se observa subfertilidad en el 36 %-39 % de los pacientes después de una torsión. El espermiograma puede ser normal en tan sólo el 5 %-50 % en caso de seguimiento a largo plazo (44). Se ha comprobado que la intervención quirúrgica precoz (tiempo medio de torsión < 13 horas) con detorsión conserva la fertilidad, pero los períodos prolongados de torsión (tiempo medio de torsión de 70 horas) seguidos de orquiectomía ponen en peligro la fertilidad (46).

En un estudio se identificaron anticuerpos antiespermatozoides en el semen de pacientes con torsión testicular y las concentraciones de anticuerpos se correlacionaron con la infertilidad, mientras que en otros estudios no se han confirmado estos resultados (44, 47). Anderson y cols. observaron anomalías preexistentes en el testículo contralateral en las biopsias efectuadas en el momento de la cirugía y no detectaron casos de anticuerpos antiespermatozoides después de la torsión testicular (46).

5.4.3 Concentraciones de andrógenos

En un estudio efectuado en ratas se demostró una reducción a largo plazo de la producción testicular de andrógenos después de una torsión testicular. Se consideró que este efecto fue causado por la reperusión/agresión oxidativa en el testículo (45). Aunque las concentraciones de FSH, LH y testosterona son mayores después de una torsión testicular que en controles normales, la función testicular endocrina se mantiene dentro de los límites normales tras una torsión testicular (47).

5.4.4 Cáncer de testículo

Existe un riesgo 3,2 veces mayor de padecer un tumor testicular 6-13 años después de una torsión. Sin embargo, dos de nueve casos comunicados presentaron una torsión de un testículo que albergaba un tumor y cuatro tuvieron un tumor en el testículo contralateral al torsionado (44).

5.4.5 Óxido nítrico

En un estudio realizado con ratas se observó que la torsión del cordón espermático no produjo una alteración de las respuestas relajantes mediadas por el óxido nítrico del bulbo peniano aislado (54).

5.5 Torsión perinatal

La torsión perinatal del testículo se produce con mayor frecuencia de forma prenatal. Después del parto se producen el 25 % de las torsiones perinatales y la torsión perinatal bilateral representa el 11 %-21 % de todas ellas (55). La mayoría de los casos son torsiones extravaginales en comparación con la torsión intravaginal habitual, que aparece durante la pubertad.

La torsión intrauterina puede manifestarse como:

- Pacientes con un remanente testicular
- Pacientes con un testículo pequeño y duro
- Pacientes con un testículo de tamaño normal y duro
- Pacientes con un escroto agudo

La torsión que se produce en el período posnatal durante el primer mes de vida cursa con signos de escroto agudo. Los signos clínicos se correlacionan bien con los hallazgos quirúrgicos e histológicos, por lo que definen la necesidad y la urgencia por obtener la anamnesis (56). La ecografía Doppler puede ser otra herramienta diagnóstica. La sensibilidad en cuanto a diagnóstico de torsión testicular es elevada, aunque se desconoce su especificidad en los recién nacidos. También puede utilizarse para descartar una neoplasia testicular congénita (57). Los recién nacidos con signos escrotales agudos, así como los casos bilaterales, deben considerarse urgencias quirúrgicas (56, 58).

En caso de torsión posnatal, en un estudio se comunicó el rescate del 40 % de los testículos mediante una exploración urgente (59). El escroto contralateral también ha de explorarse debido al riesgo de torsión testicular contralateral asincrónica hasta en el 33 % de los casos (58).

5.6 Bibliografía

1. Varga J, Zivkovic D, Grebeldinger S, Somer D. Acute scrotal pain in children—ten years' experience. *Urol Int* 2007;78(1):73-7.
<http://www.ncbi.nlm.nih.gov/pubmed/17192737>

2. Cavusoglu YH, Karaman A, Karaman I, Erdogan D, Aslan MK, Varlikli O, Cakmak O. Acute scrotum— etiology and management. *Indian J Pediatr* 2005;72(3):201-3.
<http://www.ncbi.nlm.nih.gov/pubmed/15812112>
3. Sakellaris GS, Charissis GC. Acute epididymitis in Greek children: a 3-year retrospective study. *Eur J Pediatr* 2007;5. [Epub ahead of print].
<http://www.ncbi.nlm.nih.gov/pubmed/17786475>
4. Klin B, Zlotkevich L, Horne T, Efrati Y, Serour F, Lotan G. Epididymitis in childhood: a clinical retrospective study over 5 years. *IMAJ* 2001;3:833-35.
<http://www.ima.org.il/imag/dynamic/web/showArt.asp?id=543&nMonth=11&nYear=2001&sCat=Origina%20I%20Articles&sJur=Vol%203.h>
5. McAndrew HF, Pemberton R, Kikiros CS, Gollow I. The incidence and investigation of acute scrotal problems in children. *Pediatr Surg Int* 2002; 18(5-6): 435-7.
<http://www.ncbi.nlm.nih.gov/pubmed/12415374>
6. Makela E, Lahdes-Vasama T, Rajakorpi H, Wikstrom S. A 19-year review of paediatric patients with acute scrotum. *Scan J Surg* 2007;96(1):62-6.
<http://www.ncbi.nlm.nih.gov/pubmed/17461315>
7. Klin B, Lotan G, Efrati Y, Zlotkevich L, Strauss S. Acute idiopathic scrotal edema in children—revisited. *J Pediatr Surg* 2002;37(8);1200-2.
<http://www.ncbi.nlm.nih.gov/pubmed/12149702>
8. van Langen AM, Gal S, Hulsmann AR, de Nef JJ. Acute idiopathic scrotal oedema: four cases and short review. *Eur J Pediatr* 2001;160(7):455-6.
<http://www.ncbi.nlm.nih.gov/pubmed/11475590>
9. Hara Y, Tajiri T, Matsuura K, Hasegawa A. Acute scrotum caused by Henoch-Schonlein purpura. *Int J Urology* 2004;11(7):578-80.
<http://www.ncbi.nlm.nih.gov/pubmed/15242376>
10. Singh S, Adivarekar P, Karmarkar SJ. Acute scrotum in children: a rare presentation of acute, nonperforated appendicitis. *Pediatr Surg Int* 2003;19(4):298-9.
<http://www.ncbi.nlm.nih.gov/pubmed/12682749>
11. Bingol-Kologlu M, Fedakar M, Yagmurlu A, Dindar H, Gokcora IH. An exceptional complication following appendectomy: acute inguinal and scrotal suppuration. *Int Urol Nephrol* 2006;38(3-4):663-5.
<http://www.ncbi.nlm.nih.gov/pubmed/17160451>
12. N g KH, Chung YFA, Wilde CC, Chee C. An unusual presentation of acute scrotum after appendicitis. *Singapore Med J* 2002;43(7):365-6.
<http://www.ncbi.nlm.nih.gov/pubmed/12437045>
13. D ayanir YO, Akdilli A, Karaman CZ, Sonmez F, Karaman G. Epididymoorchitis mimicking testicular torsion in Henoch-Schonlein purpura. *Eur Radiol* 2001;11(11):2267-9.
<http://www.ncbi.nlm.nih.gov/pubmed/11702171>
14. Krause W. Is acute idiopathic scrotal edema in children a special feature of neutrophilic eccrine hidradenitis? *Dermatology* 2004;208(1):86.
<http://www.ncbi.nlm.nih.gov/pubmed/14730248>
15. Diamond DA, Borer JG, Peters CA, Cilento BG Jr, Sorcini A, Kaefer M, Paltiel HJ. Neonatal scrotal haematoma: mimicker of neonatal testicular torsion. *BJU Int* 2003; 91:675-7.
<http://www.ncbi.nlm.nih.gov/pubmed/12699483>
16. Vlazakis S, Vlahakis I, Kakavelakis KN, Charissis G. Right acute hemiscrotum caused by insertion of an inflamed appendix. *BJU Int* 2002;89(9):967-8.
<http://www.ncbi.nlm.nih.gov/pubmed/12010250>
17. Ha TS, Lee JS. Scrotal involvement in childhood Henoch-Schonlein purpura. *Acta Paediatr* 2007;96(4):552-5.
<http://www.ncbi.nlm.nih.gov/pubmed/17306010>
18. Myers JB, Lovell MA, Lee RS, Furness PD 3rd, Koyle M. Torsion of an indirect hernia sac causing acute scrotum. *J Pediatr Surg* 2004;39(1):122-3.
<http://www.ncbi.nlm.nih.gov/pubmed/14694389>
19. Matsumoto A, Nagatomi Y, Sakai M, Oshi M. Torsion of the hernia sac within a hydrocele of the scrotum in a child. *Int J Urol* 2004;11(9):789-91.
<http://www.ncbi.nlm.nih.gov/pubmed/15379947>

20. Sauvat F, Hennequin S, Slimane MAA, Gauthier F. [Age for testicular torsion?] Arch Pediatr 2002;9(12):1226-9. [article in French]
<http://www.ncbi.nlm.nih.gov/pubmed/12536102>
21. Kadish HA, Bolte RG. A retrospective review of pediatric patients with epididymitis, testicular torsion, and torsion of testicular appendages. Pediatrics 1998;102(1 Pt 1):73-6.
<http://www.ncbi.nlm.nih.gov/pubmed/9651416>
22. Somekh E, Gorenstein A, Serour F. Acute epididymitis in boys: evidence of a post-infectious etiology. J Urol 2004;171(1):391-4.
<http://www.ncbi.nlm.nih.gov/pubmed/14665940>
23. Nelson CP, Williams JF, Bloom DA. The cremaster reflex: a useful but imperfect sign in testicular torsion. J Pediatr Surg 2003; 38(8):1248-9.
<http://www.ncbi.nlm.nih.gov/pubmed/12891505>
24. M ushtaq I, Fung M, Glasson MJ. Retrospective review of pediatric patients with acute scrotum. ANZ J Surg 2003;73(1-2):55-8.
<http://www.ncbi.nlm.nih.gov/pubmed/12534742>
25. Murphy FL, Fletcher L, Pease P. Early scrotal exploration in all cases is the investigation and intervention of choice in the acute paediatric scrotum. Pediatr Surg Int 2006;22(5):413-6.
<http://www.ncbi.nlm.nih.gov/pubmed/16602024>
26. Baker LA, Sigman D, Mathews RI, Benson J, Docimo SG. An analysis of clinical outcomes using color doppler testicular ultrasound for testicular torsion. Pediatrics 2000;105(3 Pt 1):604-7.
<http://www.ncbi.nlm.nih.gov/pubmed/10699116>
27. S chalamon J, Ainoedhofer H, Schleef J, Singer G, Haxhija EQ, Hollwarth ME. Management of acute scrotum in children—the impact of Doppler ultrasound. J Pediatr Surg 2006;41(8):1377-80.
<http://www.ncbi.nlm.nih.gov/pubmed/16863840>
28. G unther P, Schenk JP, Wunsch R, Holland-Cunz S, Kessler U, Troger J Waag KL. Acute testicular torsion in children: the role of sonography in the diagnostic workup. Eur Radiol 2006;16(11):2527-32.
<http://www.ncbi.nlm.nih.gov/pubmed/16724203>
29. Kalfa N, Veyrac C, Lopez M, Lopez C, Maurel A, Kaselas C, Sibai S, Arena F, Vaos G, Breaud J, Merrot T, Kalfa D, Khochman I, Mironescu A, Minaev S, Averous M, Galifer RB. Multicenter assessment of ultrasound of the spermatic cord in children with acute scrotum. J Urol 2007;177(1):297-301.
<http://www.ncbi.nlm.nih.gov/pubmed/17162068>
30. Karmazyn B, Steinberg R, Kornreich L, Freud E, Grozovski S, Schwarz M, Ziv N, Livne P. Clinical and sonographic criteria of acute scrotum in children: a retrospective study of 172 boys. Pediatr Radiol 2005(3);35:302-10.
<http://www.ncbi.nlm.nih.gov/pubmed/15503003>
31. Lam WW, Yap TL, Jacobsen AS, Teo HJ. Colour Doppler ultrasonography replacing surgical exploration for acute scrotum: myth or reality? Pediatr Radiol 2005;35(6):597-600.
<http://www.ncbi.nlm.nih.gov/pubmed/15761770>
32. Pepe P, Panella P, Pennisi M, Aragona F. Does color Doppler sonography improve the clinical assessment of patients with acute scrotum? Eur J Radiol 2006;60(1):120-4.
<http://www.ncbi.nlm.nih.gov/pubmed/16730939>
33. Kalfa N, Veyrac C, Baud C, Couture A, Averous M, Galifer RB. Ultrasonography of the spermatic cord in children with testicular torsion: impact on the surgical strategy. J Urol 2004;172(4 Pt 2):1692-5.
<http://www.ncbi.nlm.nih.gov/pubmed/15371792>
34. Yuan Z, Luo Q, Chen L, Zhu J, Zhu R. Clinical study of scrotum scintigraphy in 49 patients with acute scrotal pain: a comparison with ultrasonography. Ann Nucl Med 2001;15(3):225-9.
<http://www.ncbi.nlm.nih.gov/pubmed/11545192>
35. Nussbaum Blask, Bulas D, Shalaby-Rana E, Rushton G, Shao C, Majd M. Color Doppler sonography and scintigraphy of the testis: a prospective, comparative analysis in children with acute scrotal pain. Pediatr Emerg Care 2002;18(2):67-71.
<http://www.ncbi.nlm.nih.gov/pubmed/11973493>
36. Paltiel HJ, Connolly LP, Atala A, Altieri AD, Zurakowski D, Treves ST. Acute scrotal symptoms in boys with an indeterminate clinical presentation: comparison of color Doppler sonography and scintigraphy. Radiology 1998;207:223-31.
<http://radiology.rsnajnl.org/cgi/content/abstract/207/1/223>

37. Terai A, Yoshimura K, Ichioka K, Ueda N, Utsunomiya N, Kohei N, Arai Y, Watanabe Y. Dynamic contrast-enhanced subtraction magnetic resonance imaging in diagnostics of testicular torsion. *Urology* 2006;67(6):1278-82. <http://www.ncbi.nlm.nih.gov/pubmed/16765192>
38. Karmazyn B, Steinberg R, Livne P, Kornreich L, Grozovski S, Schwarz M, Nitza Z, Freud E. Duplex sonographic findings in children with torsion of the testicular appendages: overlap with epididymitis and epididymoorchitis. *J Pediatr Surg* 2006;41(3):500-4. <http://www.ncbi.nlm.nih.gov/pubmed/16516624>
39. Lau P, Anderson PA, Giacomantonio JM, Schwarz RD. Acute epididymitis in boys: are antibiotics indicated? *Br J Urol* 1997;79(5):797-800. <http://www.ncbi.nlm.nih.gov/pubmed/9158522>
40. Abul F, Al-Sayer H, Arun N. The acute scrotum: a review of 40 cases. *Med Princ Pract* 2005;14(3): 177-81. <http://www.ncbi.nlm.nih.gov/pubmed/15863992>
41. Cornel EB, Karthaus HF. Manual derotation of the twisted spermatic cord. *BJU Int* 1999;83(6): 672-4. <http://www.ncbi.nlm.nih.gov/pubmed/10233577>
42. Garel L, Dubois J, Azzie G, Filiatrault D, Grignon A, Yazbeck S. Preoperative manual detorsion of the spermatic cord with Doppler ultrasound monitoring in patients with intravaginal acute testicular torsion. *Pediatr Radiol* 2000;30(1):41-4. <http://www.ncbi.nlm.nih.gov/pubmed/10663509>
43. Sessions AE, Rabinowitz R, Hulbert WC, Goldstein MM, Mevorach RA. Testicular torsion: direction, degree, duration and disinformation. *J Urol* 2003;169(2):663-5. <http://www.ncbi.nlm.nih.gov/pubmed/12544339>
44. Visser AJ, Heyns CF. Testicular function after torsion of the spermatic cord. *BJU Int* 2003;92(3):200-3. <http://www.ncbi.nlm.nih.gov/pubmed/12887467>
45. Tryfonas G, Violaki A, Tsikopoulos G, Avtzioglou P, Zioutis J, Limas C, Gregoriadis G, Badouraki M. Late postoperative results in males treated for testicular torsion during childhood. *J Pediatr Surg* 1994;29(4):553-6. <http://www.ncbi.nlm.nih.gov/pubmed/8014814>
46. Anderson MJ, Dunn JK, Lishultz LI, Coburn M. Semen quality and endocrine parameters after acute testicular torsion. *J Urol* 1992;147(6):1545-50. <http://www.ncbi.nlm.nih.gov/pubmed/1593686>
47. Arap MA, Vicentini FC, Cocuzza M, Hallak J, Athayde K, Lucon AM, Arap S, Srougi M. Late hormonal levels, semen parameters, and presence of antisperm antibodies in patients treated for testicular torsion. *J Androl* 2007;28(4):528-32. <http://www.ncbi.nlm.nih.gov/pubmed/17287456>
48. Mor Y, Pinthus JH, Nadu A, Raviv G, Golomb J, Winkler H, Ramon J. Testicular fixation following torsion of the spermatic cord- does it guarantee prevention of recurrent torsion events? *J Urol* 2006;175(1):171-4. <http://www.ncbi.nlm.nih.gov/pubmed/16406900>
49. Haj M, Shasha SM, Loberant N, Farhadian H. Effect of external scrotal cooling on the viability of the testis with torsion in rats. *Eur Surg Res* 2007;39(3):160-9. <http://www.ncbi.nlm.nih.gov/pubmed/17341878>
50. Aksoy H, Yapanoglu T, Aksoy Y, Ozbey I, Turhan H, Gursan N. Dehydroepiandrosterone treatment attenuates reperfusion injury after testicular torsion and detorsion in rats. *J Pediatr Surg* 2007;42(10):1740-4. <http://www.ncbi.nlm.nih.gov/pubmed/17923206>
51. Akcora B, Altug ME, Kontas T, Atik E. The protective effect of darbepoetin alfa on experimental testicular torsion and detorsion injury. *Int J Urol* 2007;14(9):846-50. <http://www.ncbi.nlm.nih.gov/pubmed/17760753>
52. Yazihan N, Ataoglu H, Koku N, Erdemli E, Sargin AK. Protective role of erythropoietin during testicular torsion of the rats. *World J Urol* 2007;25(5):531-6. <http://www.ncbi.nlm.nih.gov/pubmed/17690891>
53. Unal D, Karatas OF, Savas M, Yeni E, Keser BS, Verit A, Erel O, Bitiren M. Protective effects of trimetazidine on testicular ischemia-reperfusion injury in rats. *Urol Int* 2007;78(4):356-62. <http://www.ncbi.nlm.nih.gov/pubmed/17495496>
54. Dokmeci D, Kanter M, Inan M, Aydogdu N, Basaran UN, Yalcin O, Turan FN. Protective effects of ibuprofen on testicular torsion/detorsion-induced ischemia/reperfusion injury in rats. *Arch Toxicol* 2007;81(9):655-63. <http://www.ncbi.nlm.nih.gov/pubmed/17345063>

55. Turner TT, Bang HJ, Lysiak JJ. Experimental testicular torsion: reperfusion blood flow and subsequent testicular venous plasma testosterone concentration. *Urology* 2005;65(2):390-4.
<http://www.ncbi.nlm.nih.gov/pubmed/15708073>
54. Ozkan MH, Vural IM, Moralioglu S, Uma S, Sarioglu Y. Torsion/detorsion of the testis does not modify responses to nitric oxide in rat isolated penile bulb. *Basic Clin Pharmacol Toxicol* 2007;101(2):117-20.
<http://www.ncbi.nlm.nih.gov/pubmed/17651313>
55. Yerkes EB, Robertson FM, Gitlin J, Kaefer M, Cain M, Rink RC. Management of perinatal torsion: today, tomorrow or never? *J Urol* 2005;174(4 Pt 2): 1579-83.
<http://www.ncbi.nlm.nih.gov/pubmed/16148656>
56. Cuervo JL, Grillo A, Vecchiarelli C, Osio C, Prudent L. Perinatal testicular torsion: a unique strategy. *J Pediatr Surg* 2007;42:699-703.
<http://www.ncbi.nlm.nih.gov/pubmed/17448769>
57. van der Sluijs JW, den Hollander JC, Lequin MH, Nijman RM, Robben SG. Prenatal testicular torsion: diagnosis and natural course. An ultrasonographic study. *Eur Radiol* 2004;14(2):250-5.
<http://www.ncbi.nlm.nih.gov/pubmed/12955451>
58. Baglaj M, Carachi R. Neonatal bilateral testicular torsion: a plea for emergency exploration. *J Urol* 2007;177(6):2296-9.
<http://www.ncbi.nlm.nih.gov/pubmed/17509343>
59. Sorensen MD, Galansky SH, Striegl AM, Mevorach R, Koyle MA. Perinatal extravaginal torsion of the testis in the first month of life is a salvageable event. *Urology* 2003;62(1):132-4.
<http://www.ncbi.nlm.nih.gov/pubmed/12837441>

6. HIPOSPADIAS

6.1 Generalidades

El hipospadias puede definirse como una hipoplasia de los tejidos que forman la superficie ventral del pene después de la división del cuerpo esponjoso. El hipospadias suele clasificarse en función de la localización anatómica del orificio uretral desplazado proximalmente:

- Hipospadias distal-anterior (localizado en el glande o la porción distal del cuerpo del pene y tipo más frecuente de hipospadias)
- Hipospadias intermedio-medio (peniano)
- Hipospadias proximal-posterior (penoescrotal, escrotal, perineal)

La afección puede ser mucho más grave después de la liberación de la piel.

6.1.1 Factores de riesgo

Los factores de riesgo relacionados con el hipospadias son probablemente genéticos, placentarios o ambientales (1) (grado de comprobación científica: 2b).

- Se detectan trastornos endocrinos en muy pocos casos.
- Los niños nacidos de madres jóvenes o de edad avanzada y los niños con un bajo peso al nacer corren un mayor riesgo de hipospadias.
- Un aumento significativo de la incidencia de hipospadias durante los últimos 20 años sugiere la participación de factores ambientales (alteradores hormonales y pesticidas) (2-5).

El uso de anticonceptivos orales antes del embarazo no se ha asociado a un mayor riesgo de hipospadias en la descendencia (6) (grado de comprobación científica: 2a; grado de recomendación: B).

6.2 Diagnóstico

Los pacientes con hipospadias deberían ser diagnosticados al nacer (excepto la variante con prepucio intacto y megameato). El diagnóstico requiere una descripción de los hallazgos locales:

- Posición, forma y anchura del orificio
- Presencia de uretra atrésica y división del cuerpo esponjoso
- Aspecto del capuchón prepucial y el escroto
- Tamaño del pene
- Curvatura del pene en erección

La valoración diagnóstica incluye asimismo una evaluación de las anomalías asociadas, que son:

- Criptorquidia (hasta en el 10 % de los casos de hipospadias)
- Proceso vaginal abierto o hernia inguinal (en el 9 %-15 %)

El hipospadias grave con testículo impalpable uni o bilateral, o con genitales ambiguos, requiere un examen genético y endocrino completo inmediatamente después del parto para descartar intersexualidad, especialmente una hiperplasia suprarrenal congénita.

La expulsión de un hilo de orina y el abombamiento de la uretra requiere la exclusión de una estenosis del meato.

La incidencia de anomalías de las vías urinarias superiores no es diferente de la observada en la población general, salvo en formas muy graves de hipospadias (2, 3).

6.3 Tratamiento

La diferenciación entre intervenciones quirúrgicas funcionalmente necesarias y estéticamente viables es importante a la hora de tomar decisiones terapéuticas.

Las indicaciones funcionales de la cirugía son:

- Meato de localización proximal
- Chorro urinario desviado ventralmente
- Estenosis del meato
- Pene curvo

Las indicaciones estéticas, relacionadas firmemente con la psicología del progenitor o la psicología del futuro paciente, son:

- Meato de localización anómala
- Glande hendido
- Pene rotado con rafe cutáneo anómalo
- Capuchón prepucial
- Transposición penoescrotal
- Escroto dividido

Dado que toda intervención quirúrgica entraña un riesgo de complicaciones, un asesoramiento preoperatorio detallado de los padres es esencial.

Los objetivos terapéuticos son corregir la curvatura del pene, formar una neouretra de tamaño adecuado, llevar el neomeato a la punta del glande, si es posible, y conseguir un aspecto estético general aceptable de los genitales del niño (2, 3) (grado de comprobación científica: 4; grado de recomendación: C) (figura 1).

Resulta imprescindible el uso de gafas de aumento y materiales de sutura reabsorbibles sintéticos finos especiales (6/0-7/0). Como en cualquier intervención quirúrgica sobre el pene, hay que tener una cautela excepcional con el uso del electrocauterio. El conocimiento de diversas técnicas de reconstrucción quirúrgica, el cuidado de las heridas y el tratamiento postoperatorio resultan esenciales para obtener un resultado satisfactorio. La hormonoterapia preoperatoria con aplicación local o parenteral de testosterona, dihidrotestosterona o gonadotropina coriónica beta puede ser útil en pacientes con un pene pequeño o para practicar una nueva intervención quirúrgica.

6.3.1 Edad en el momento de la cirugía

La edad en el momento de la intervención de reparación de un hipospadias primario suele ser de 6-18 (7) meses (2) (grado de comprobación científica: 4; grado de recomendación: C). Sin embargo, recientemente se ha descrito una reparación más precoz, entre los 4 y 6 meses de edad (grado de comprobación científica: 3; grado de recomendación: B).

6.3.2 Curvatura del pene

En caso de estar presente, la curvatura del pene se libera a menudo mediante un desguantamiento (*degloving*) del pene (curvatura [*chordee*] cutánea) y una extirpación del tejido conjuntivo de la curvatura genuina en la superficie ventral del pene. La placa uretral posee tejido conjuntivo bien vascularizado y no causa curvatura en la mayoría de los casos. La curvatura residual se debe a una desproporción del cuerpo y requiere un enderezamiento del pene, en su mayor parte mediante una ortoplastia dorsal (modificación de la plicatura dorsal de Nesbit) (9) (grado de comprobación científica: 3; grado de recomendación: B).

6.3.3 Conservación de la placa uretral bien vascularizada

La piedra angular de la reparación del hipospadias es la conservación de la placa uretral bien vascularizada y su utilización para la reconstrucción uretral ha pasado a ser básica para reparar el hipospadias (10).

Cuando la placa uretral es ancha, puede tubulizarse siguiendo la técnica de Thiersch-Duplay. Cuando la placa es demasiado estrecha para ser tubulizada simplemente, se recomienda practicar una incisión relajante en la línea media de la placa, seguida de una reconstrucción según la técnica de Snodgrass-Orkiszewski, en el hipospadias distal, así como en el hipospadias proximal (aunque la tasa de complicaciones es mayor) (7, 11-15).

La técnica de *onlay* se prefiere en el hipospadias proximal y en el caso de una placa que no está demasiado sana o es demasiado estrecha. Para las formas distales de hipospadias hay diversas técnicas disponibles (por ejemplo, Mathieu, avance uretral, etc.) (12, 16) (grado de comprobación científica: 2b; grado de recomendación: B).

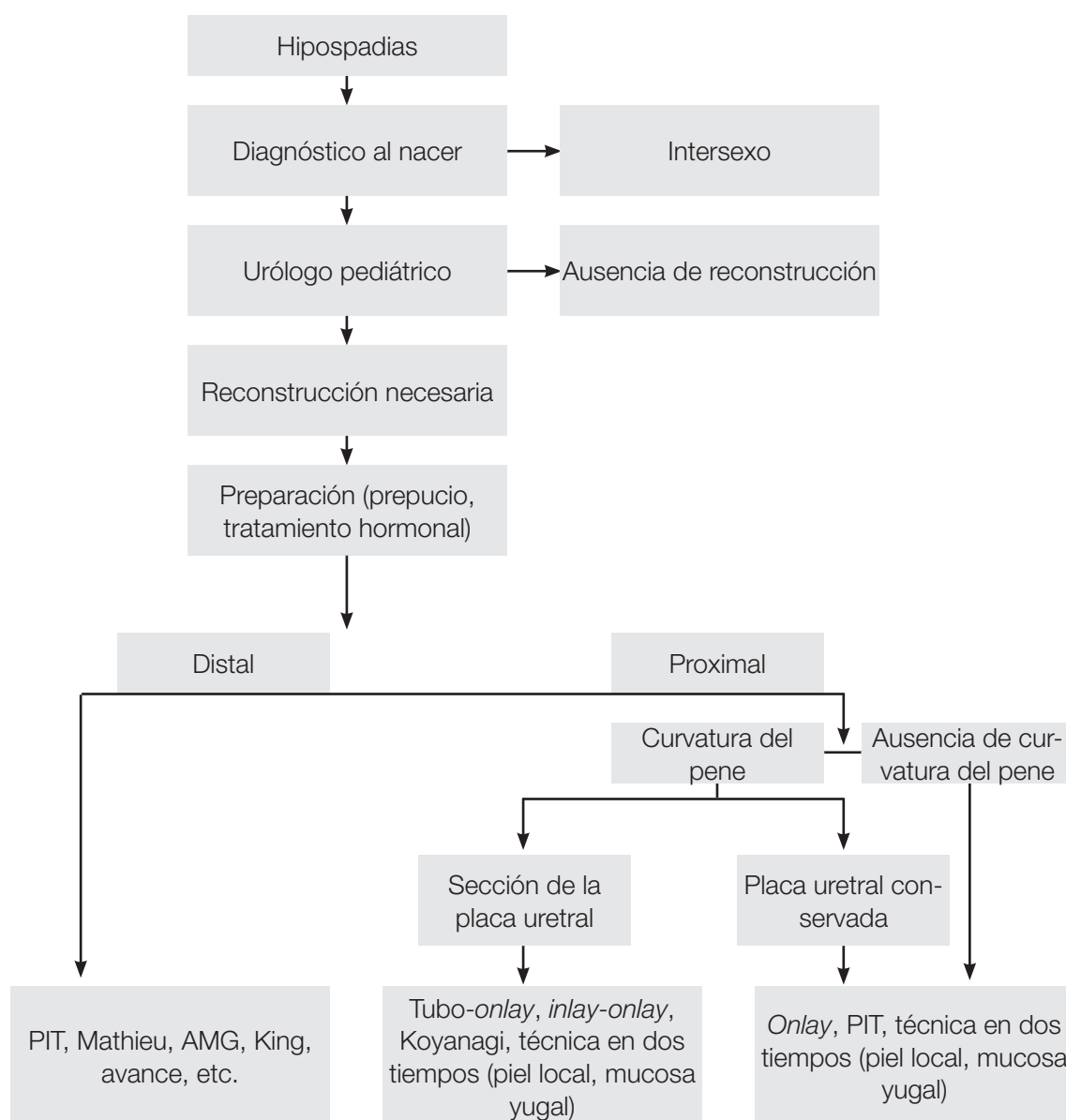
Si no puede conservarse la continuidad de la placa uretral, se utiliza una modificación del colgajo tubulizado, con un colgajo en tubo-*onlay* o un *inlay-onlay*, para prevenir la estenosis de la uretra (17, 18) (grado de comprobación científica: 3; grado de recomendación: C). En esta situación, así como en el hipospadias escrotal o penoescrotal grave, la técnica de Koyanagi o en dos tiempos puede ser una opción (19-21).

Cuando no se dispone de piel del prepucio o pene, o presenta signos de balanitis xerótica obliterante, se utiliza un injerto de mucosa yugal en una reparación *onlay* o en dos tiempos (22-25) (grado de comprobación científica: 3; grado de recomendación: C). Es posible que el uso de injertos de piel *inlay* permita realizar un mayor número de reparaciones en un solo tiempo (26, 27).

6.3.4 Reparaciones de hipospadias operados previamente

En cuanto a las reparaciones de hipospadias operados previamente, no pueden ofrecerse recomendaciones definitivas. Todos los procedimientos anteriores se utilizan de formas diferentes y a menudo se modifican de acuerdo con las necesidades individuales del paciente.

Figura 1: Algoritmo para tratar el hipospadias



PIT = uretroplastia con placa incidida tubulizada; AMG = avance del meato y glandeplastia.

6.3.5 Reconstrucción uretral

Tras la formación de la neouretra, la intervención se completa mediante una glandeplastia y reconstrucción de la piel del pene. Cuando hay escasez de cobertura cutánea, puede utilizarse la técnica de doble cara prepucial o la colocación de la línea de sutura en el escroto. En los países en los que la circuncisión no se realiza de forma sistemática, puede considerarse la reconstrucción del prepucio. Sin embargo, en la reparación PIT, hay que informar a los padres de que el uso de un colgajo de dartos prepucial reduce la tasa de fístulas (11) (grado de comprobación científica: 2; grado de recomendación: B).

6.3.6 Drenaje de orina y colocación de apósitos en la herida

La orina se drena con una endoprótesis de goteo transuretral o con una sonda suprapúbica. Algunos cirujanos no utilizan drenaje tras la reparación de un hipospadias distal. La colocación de un apósito circular con compresión leve y el uso de antibióticos profilácticos son procedimientos consolidados.

Se ha descrito una amplia variedad de duraciones de las endoprótesis y los apósitos. No pueden ofrecerse recomendaciones debido al bajo grado de comprobación científica.

6.3.7 Resultados

Los adolescentes que se han sometido a la reparación de un hipospadias en la infancia presentan una tasa ligeramente mayor de insatisfacción con el tamaño del pene, pero su comportamiento sexual no es diferente del observado en los controles (28) (grado de comprobación científica: 2a).

6.4 Bibliografía

1. Morera A, Valmalle A, Asensio M, Chossegros L, Chauvin M, Durand P, Mouriquand P. A study of risk factors for hypospadias in the Rhône-Alpes region (France). *J Ped Urol* 2006;2(3):169-77.
<http://www.ncbi.nlm.nih.gov/pubmed/18947603>
2. Belman AB. Hypospadias and chordee. In: Belman AB, King LR, Kramer SA, eds. *Clinical Pediatric Urology*. 4th edn. London, Martin Dunitz, 2002, pp. 1061-1092.
3. Mouriquand OD, Mure PY. Hypospadias. In: Gearhart J, Rink R, Mouriquand PDE, eds. *Pediatric Urology*, Philadelphia, WB Saunders, 2001, pp. 713-728.
4. Wang Z, Liu BC, Lin GT, Lin CS, Lue TF, Willingham E, Baskin LS. Up-regulation of estrogen responsive genes in hypospadias: microarray analysis. *J Urol* 2007;177(5):1939-46.
<http://www.ncbi.nlm.nih.gov/pubmed/17437852>
5. Weidner IS, Moller H, Jensen TK, Skakkebaek NE. Risk factors for cryptorchidism and hypospadias. *J Urol* 1999;161(5):1606-9.
<http://www.ncbi.nlm.nih.gov/pubmed/10210427>
6. Wogelius P, Horvath-Puho E, Pedersen L, Norgaard M, Czeizel AE, Sorensen HT. Maternal use of oral contraceptives and risk of hypospadias—a population-based case-control study. *Eur J Epidemiol* 2006;21(10):777-81.
<http://www.ncbi.nlm.nih.gov/pubmed/17077991>
7. Snodgrass WT, Yucel S. Tubularized incised plate for mid shaft and proximal hypospadias repair. *J Urol* 2007;177(2):698-702.
<http://www.ncbi.nlm.nih.gov/pubmed/17222659>
8. Perlmutter AE, Morabito R, Tarry WF. Impact of patient age on distal hypospadias repair: a surgical perspective. *Urology* 2006;68(3):648-51.
<http://www.ncbi.nlm.nih.gov/pubmed/16979730>
9. Baskin LS, Duckett JW, Ueoka K, Seibold J, Snyder HM 3rd. Changing concepts of hypospadias curvature lead to more onlay island flap procedures. *J Urol* 1994;151(1):191-6.
<http://www.ncbi.nlm.nih.gov/pubmed/8254812>
10. Hollowell JG, Keating MA, Snyder HM 3rd, Duckett JW. Preservation of the urethral plate in hypospadias repair: extended applications and further experience with the onlay island flap urethroplasty. *J Urol* 1990;143(1): 98-100; discussion 100-1.
<http://www.ncbi.nlm.nih.gov/pubmed/2294275>
11. El-Sherbiny MT, Hafez AT, Dawaba MS, Shorrah AA, Bazeed MA. Comprehensive analysis of tubularized incised-plate urethroplasty in primary and re-operative hypospadias. *BJU Int* 2004;93(7):1057-61.
<http://www.ncbi.nlm.nih.gov/pubmed/15142164>
12. Germiyanoglu C, Nuhoglu B, Ayyildiz A, Akgul KT. Investigation of factors affecting result of distal hypospadias repair: comparison of two techniques. *Urology* 2006;68(1):182-5.
<http://www.ncbi.nlm.nih.gov/pubmed/16806428>
13. Orkiszewski M, Leszniewski J. Morphology and urodynamics after longitudinal urethral plate incision in proximal hypospadias repairs: long-term results. *Eur J Pediatr Surg* 2004;14(1):35-8.
<http://www.ncbi.nlm.nih.gov/pubmed/15024677>
14. Riccabona M, Oswald J, Koen M, Beckers G, Schrey A, Lusuardi L. Comprehensive analysis of six years experience in tubularized incised plate urethroplasty and its extended application in primary and secondary hypospadias repair. *Eur Urol* 2003;44(6):714-9.
<http://www.ncbi.nlm.nih.gov/pubmed/14644125>

15. Snodgrass W, Koyle M, Manzoni G, Hurwitz R, Caldamone A, Ehrlich R. Tubularized incised plate hypospadias repair: results of a multicenter experience. *J Urol* 1996;156(2 Pt 2):839-41.
<http://www.ncbi.nlm.nih.gov/pubmed/8683797>
16. Meyer-Junghanel L, Petersen C, Mildenerger H. Experience with repair of 120 hypospadias using Mathieu's procedure. *Eur J Pediatr Surg* 1995;5(6):355-7.
<http://www.ncbi.nlm.nih.gov/pubmed/8773227>
17. Kocvara R, Dvoracek J. Inlay-onlay flap urethroplasty for hypospadias and urethral stricture repair. *J Urol* 1997;158(6):2142-5.
<http://www.ncbi.nlm.nih.gov/pubmed/9366331>
18. Perovic S, Vukadinovic V. Onlay island flap urethroplasty for severe hypospadias: a variant of the technique. *J Urol* 1994;151(3):711-4.
<http://www.ncbi.nlm.nih.gov/pubmed/8308994>
19. Bracka A. Hypospadias repair: the two-stage alternative. *Br J Urol* 1995;76 (Suppl 3):31-41.
<http://www.ncbi.nlm.nih.gov/pubmed/8535768>
20. Hayashi Y, Kojima Y, Mizuno K, Nakane A, Kurokawa S, Maruyama T, Kohri K. Neo-modified Koyanagi technique for the single-stage repair of proximal hypospadias. *J Ped Urol* 2007;3(3):239-42.
<http://www.ncbi.nlm.nih.gov/pubmed/18947743>
21. Lam P.N., Greenfield S.P., Williot P. 2-stage repair in infancy for severe hypospadias with chordee: long-term results after puberty. *J Urol* 2005;174(4 Pt 2):1567-72.
<http://www.ncbi.nlm.nih.gov/pubmed/16148653>
22. Ahmed S, Gough DC. Buccal mucosal graft for secondary hypospadias repair and urethral replacement. *Br J Urol* 1997;80(2):328-30.
<http://www.ncbi.nlm.nih.gov/pubmed/9284210>
23. Amukele SA, Stock JA, Hanna MK. Management and outcome of complex hypospadias repairs. *J Urol* 2005;174(4 Pt 2):1540-2.
<http://www.ncbi.nlm.nih.gov/pubmed/16148648>
24. Caldamone AA, Edstrom LE, Koyle MA, Rabinowitz R, Hulbert WC. Buccal mucosal grafts for urethral reconstruction. *Urology* 1998;51(5A Suppl):15-9.
<http://www.ncbi.nlm.nih.gov/pubmed/9610551>
25. Mokhless IA, Kader MA, Fahmy N, Youssef M. The multistage use of buccal mucosa grafts for complex hypospadias: histological changes. *J Urol* 2007;177(4):1496-9;discussion 1499-500.
<http://www.ncbi.nlm.nih.gov/pubmed/17382762>
26. Asanuma H, Satoh H, Shishido S. Dorsal inlay graft urethroplasty for primary hypospadiac repair. *Int J Urol* 2007;14(1):43-7.
<http://www.ncbi.nlm.nih.gov/pubmed/17199859>
27. Schwentner C, Gozzi C, Lunacek A, Rehder P, Bartsch G, Oswald J, Radmayr C. Interim outcome of the single stage dorsal inlay skin graft for complex hypospadias reoperations. *J Urol* 2006;175(5):1872-1876; discussion 1876-7.
<http://www.ncbi.nlm.nih.gov/pubmed/16600785>
28. M oriya K, Kakizaki H, Tanaka H, Furuno T, Higashiyama H, Sano H, Kitta T, Nonomura K. Long-term cosmetic and sexual outcome of hypospadias surgery: norm related study in adolescence. *J Urol* 2006;176(4 Pt 2):1889-92; discussion 1892-3.
<http://www.ncbi.nlm.nih.gov/pubmed/16945681>

7. CURVATURA CONGÉNITA DEL PENE

7.1 Generalidades

La curvatura del pene puede ser ventral, dorsal o lateral. La mayoría de las curvaturas ventrales se asocian a hipospadias por *chordee* o a displasia ventral de los cuerpos cavernosos (1). Asimismo, la curvatura dorsal se asocia principalmente a epispadias (2). La curvatura del pene aislada no es frecuente, con una incidencia del 0,6 % (3) (grado de comprobación científica: 2). La curvatura está causada por la asimetría de los cuerpos cavernosos (1, 4).

Una curvatura superior a 30 grados se considera clínicamente significativa y una superior a 60 grados puede dificultar un coito satisfactorio en la edad adulta (5) (grado de comprobación científica: 4).

7.2 Diagnóstico

El diagnóstico se realiza durante la reparación del hipospadias o epispadias con una erección artificial (6). La anomalía aislada no suele reconocerse hasta después de la infancia porque el aspecto del pene es normal. La curvatura sólo se observa durante las erecciones.

7.3 Tratamiento

El tratamiento es quirúrgico. Se utiliza una erección artificial para determinar el grado de curvatura y comprobar la simetría después de la reparación (6).

En el hipospadias, en primer lugar se libera el *chordee* relacionado con la fijación de la piel ventral y con los pilares esponjosos. Tan sólo en algunos casos, la curvatura del pene se debe a una placa uretral corta, que ha de seccionarse.

Para reparar la angulación del cuerpo en la curvatura aislada o la curvatura asociada a hipospadias, se utilizan diferentes técnicas de plicatura de los cuerpos cavernosos (ortoplastia) (5).

En caso de epispadias, suele ser necesaria una combinación de liberación completa del cuerpo de la uretra desde los cuerpos cavernosos y un tipo diferente de corporoplastia con o sin corporotomía para lograr un pene recto (7, 8).

7.4 Bibliografía

1. Baskin LS, Duckett JW, Lue TF. Penile curvature. *Urology* 1996;48(3):347-56.
<http://www.ncbi.nlm.nih.gov/pubmed/8804484>
2. Baka-Jakubiak M. Combined bladder neck, urethral and penile reconstruction in boys with the exstrophy-epispadias complex. *BJU Int* 2000;86(4):513-8.
<http://www.ncbi.nlm.nih.gov/pubmed/10971283>
3. Yachia D, Beyar M, Aridogan IA, Dascalu S. The incidence of congenital penile curvature. *J Uro* 1993;150(5 Pt 1):1478-9.
<http://www.ncbi.nlm.nih.gov/pubmed/8411431>
4. Cendron M. Disorders of the penis and scrotum. In: Gearhart JP, Rink RC, Mouriquand PDE, eds. *Pediatric urology*. Philadelphia: WB Saunders, Philadelphia, 2001, pp. 729-37
5. Ebbelohj J, Metz P. Congenital penile angulation. *BJU Int* 1987;60(3):264-6.
<http://www.ncbi.nlm.nih.gov/pubmed/3676675>
6. Gittes RF, McLaughlin AP 3rd. Injection technique to induce penile erection. *Urology* 1974;4(4):473-4.
<http://www.ncbi.nlm.nih.gov/pubmed/4418594>
7. Woodhouse CRJ. The genitalia in exstrophy and epispadias. In: Gearhart JP, Rink RC, Mouriquand PDE, eds. *Pediatric urology*. Philadelphia: WB Saunders 2001, pp. 557-64.
8. Zaontz MR, Steckler RE, Shortliffe LM, Kogan BA, Baskin L, Tekgul S. Multicenter experience with the Mitchell technique for epispadias repair. *J Urol* 1998;160(1):172-6.
<http://www.ncbi.nlm.nih.gov/pubmed/9628644>

8. VARICOCELE EN NIÑOS Y ADOLESCENTES

8.1 Generalidades

El varicocele se define como una dilatación anormal de las venas testiculares en el plexo pampiniforme causada por reflujo venoso. Es infrecuente en los niños menores de 10 años y se torna más frecuente al principio de la pubertad. Se encuentra en el 15 %-20 % de los adolescentes, con una incidencia similar en la edad adulta. Aparece principalmente en el lado izquierdo (78 %-93 % de los

casos). Los varicoceles derechos son menos habituales; normalmente sólo se observan cuando existen varicoceles bilaterales y rara vez aparecen como un hallazgo aislado (1, 2).

El varicocele aparece durante el crecimiento corporal acelerado por un mecanismo que no se conoce plenamente. El varicocele puede inducir vías apoptóticas debido a estrés por calor, privación de andrógenos y acumulación de materiales tóxicos. Se encuentra una lesión grave en el 20 % de los adolescentes afectados, así como hallazgos anormales en el 46 %. Los datos histológicos son similares en los niños o adolescentes y en los varones infértiles. En el 70 % de los pacientes con varicocele de grado II y III se observa una pérdida del volumen testicular izquierdo. Sin embargo, los estudios de correlación de un testículo hipoplásico con una baja calidad del semen han deparado resultados controvertidos (3, 4).

Varios autores han comunicado una corrección del crecimiento testicular después de la varicocelectomía en adolescentes (grado de comprobación científica: 2) (5, 6). Sin embargo, esto puede atribuirse en parte al edema testicular asociado a la sección de los vasos linfáticos (grado de comprobación científica: 2) (7).

En aproximadamente el 20 % de los adolescentes con varicocele surgen problemas de fertilidad (8). La influencia adversa del varicocele aumenta con el tiempo. Se ha demostrado una mejoría de los parámetros espermáticos tras una varicocelectomía en adolescentes (grado de comprobación científica: 1) (3, 9).

8.2 Diagnóstico

El varicocele es en su mayor parte asintomático y rara vez provoca dolor a esa edad. Puede ser advertido por los pacientes o sus padres o bien ser descubierto por el pediatra en una visita habitual. El diagnóstico depende del hallazgo clínico de un conjunto de venas dilatadas y tortuosas en postura erguida; las venas son más pronunciadas cuando el paciente realiza la maniobra de Valsalva.

El varicocele se clasifica en 3 grados: grado I, Valsalva positivo (palpable sólo con la maniobra de Valsalva); grado II, palpable (palpable sin la maniobra de Valsalva); grado III, visible (visible a distancia) (10). El tamaño de ambos testículos ha de evaluarse durante la palpación para detectar un testículo más pequeño.

El reflujo venoso hacia el plexo pampiniforme se diagnostica mediante la distribución del flujo en color Doppler en decúbito supino y en posición erguida (11). El reflujo venoso detectado en la ecografía se clasifica exclusivamente como varicocele subclínico. La ecografía incluye una evaluación del volumen testicular para discriminar una hipoplasia testicular. En los adolescentes, un testículo más pequeño que el otro en más de 2 ml se considera hipoplásico (grado de comprobación científica: 4) (1).

A fin de evaluar la lesión testicular en adolescentes con varicocele se consideran fiables unas respuestas supranormales de folitropina (FSH) y lutropina (LH) a la prueba de estimulación con luliberina (LHRH), ya que se han identificado cambios testiculares histopatológicos en estos pacientes (9, 12).

8.3 Tratamiento

La intervención quirúrgica se basa en la ligadura u oclusión de las venas espermáticas internas. La ligadura se realiza a distintos niveles:

- ligadura microquirúrgica inguinal (o subinguinal)
- ligadura suprainguinal, mediante técnicas abiertas o laparoscópicas (13-16)

La ventaja de la primera es la menor invasividad del procedimiento, mientras que la ventaja de la segunda radica en un número considerablemente menor de venas a ligar y en la seguridad de la sección accidental de la arteria espermática interna a nivel suprainguinal.

Para la ligadura quirúrgica debe utilizarse alguna forma de aumento óptico (microscópico o laparoscópico) porque la arteria espermática interna tiene un diámetro de 0,5 mm a la altura del anillo interno

(13-15, 17). La tasa de recurrencia suele ser inferior al 10 %. La oclusión angiográfica se basa en una esclerosis retrógrada o anterógrada de las venas espermáticas internas (18, 19).

Se prefiere la varicocelectomía con conservación linfática para evitar la formación de hidroceles y la aparición de hipertrofia testicular y para lograr una mejor función testicular según la prueba de estimulación con LHRH (grado de comprobación científica: 2; grado de recomendación: A) (7, 13, 16, 17, 20). Los métodos de elección consisten en reparaciones microquirúrgicas (microscópicas) subinguinales o inguinales o en reparaciones con conservación linfática abiertas o laparoscópicas suprainguinales.

La oclusión angiográfica de las venas espermáticas internas también cumple estos requisitos. Sin embargo, aunque este método es menos cruento, parece acompañarse de una mayor tasa de fracasos (grado de comprobación científica: 2; grado de recomendación: B) (1, 19).

No existen pruebas de que el tratamiento del varicocele a una edad pediátrica ofrezca un mejor resultado andrológico que una intervención realizada con posterioridad. Los criterios recomendados de indicación de la varicocelectomía en niños y adolescentes son (1, 21):

- varicocele asociado a un testículo pequeño
- enfermedad testicular añadida que afecta a la fertilidad
- varicocele palpable bilateral
- calidad patológica del semen (en adolescentes mayores)
- varicocele asociado a una respuesta supranormal en la prueba de estimulación con LHRH
- varicocele sintomático

También puede contemplarse la reparación de un varicocele extenso que provoca molestias físicas o psicológicas. Otros varicoceles deberán ser objeto de seguimiento hasta que pueda realizarse un espermograma fiable (grado de comprobación científica: 4; grado de recomendación: C).

8.4 Bibliografía

1. Kogan SJ. The pediatric varicocele. In: Gearhart JP, Rink RC, Mouriquand PDE, eds. Pediatric urology. Philadelphia: WB Saunders, 2001, pp. 763-773.
2. Oster J. Varicocele in children and adolescents. An investigation of the incidence among Danish school children. Scand J Urol Nephrol;1971;5(1):27-32.
<http://www.ncbi.nlm.nih.gov/pubmed/5093090>
3. L ven JS, Haans LC, Mali WP, te Velde ER, Wensing CJ, Eimers JM. Effects of varicocele treatment in adolescents: a randomized study. Fertil Steril 1992;58(4):756-62.
<http://www.ncbi.nlm.nih.gov/pubmed/1426322>
4. Pinto KJ, Kroovand RL, Jarow JP. Varicocele related testicular atrophy and its predictive effect upon fertility. J Urol 1994;152(2 Pt 2):788-90.
<http://www.ncbi.nlm.nih.gov/pubmed/8022015>
5. Kass EJ, Belman AB. Reversal of testicular growth failure by varicocele ligation. J Urol 1987;137(3): 475-6.
<http://www.ncbi.nlm.nih.gov/pubmed/3820376>
6. Paduch DA, Niedzielski J. Repair versus observation in adolescent varicocele: a prospective study. J Urol 1997;158(3 Pt 2):1128-32.
<http://www.ncbi.nlm.nih.gov/pubmed/9258155>
7. Kocvara R, Dolezal J, Hampl R, Povysil C, Dvoracek J, Hill M, Dite Z, Stanek Z, Novak K. Division of lymphatic vessels at varicocelectomy leads to testicular oedema and decline in testicular function according to the LH-RH analogue stimulation test. Eur Urol 2003;43(4):430-5.
<http://www.ncbi.nlm.nih.gov/pubmed/12667726>
8. World Health Organization. The influence of varicocele on parameters of fertility in a large group of men presenting to infertility clinics. Fertil Steril 1992;57(6):1289-93.
<http://www.ncbi.nlm.nih.gov/pubmed/1601152>

9. Okuyama A, Nakamura M, Namiki M, Takeyama M, Utsunomiya M, Fujioka H, Itatani H, Matsuda M, Matsumoto K, Sdonoda T. Surgical repair of varicocele at puberty: preventive treatment for fertility improvement. *J Urol* 1988;139(3):562-4.
<http://www.ncbi.nlm.nih.gov/pubmed/3343743>
10. D ubin L, Amelar RD. Varicocele size and results of varicocelectomy in selected subfertile men with a varicocele. *Fertil Steril* 1970;21(8):606-9.
<http://www.ncbi.nlm.nih.gov/pubmed/5433164>
11. T asci AI, Resim S, Caskurlu T, Dincel C, Bayraktar Z, Gurbuz G. Color Doppler ultrasonography and spectral analysis of venous flow in diagnosis of varicocele. *Eur Urol* 2001;39(3):316-21.
<http://www.ncbi.nlm.nih.gov/pubmed/11275726>
12. Aragona F, Ragazzi R, Pozzan GB, De Caro R, Munari PF, Milani C, Glazel GP. Correlation of testicular volume, histology and LHRH test in adolescents with idiopathic varicocele. *Eur Urol* 1994;26(1):61-6.
<http://www.ncbi.nlm.nih.gov/pubmed/7925532>
13. Goldstein M, Gilbert BR, Dicker AP, Dwosh J, Gnecco C. Microsurgical inguinal varicocelectomy with delivery of the testis: an artery and lymphatic sparing technique. *J Urol* 1992;148(6):1808-11.
<http://www.ncbi.nlm.nih.gov/pubmed/1433614>
14. H opps CV, Lemer ML, Schlegel PN, Goldstein M. Intraoperative varicocele anatomy: a microscopic study of the inguinal versus subinguinal approach. *J Urol* 2003;170(6 Pt 1):2366-70.
<http://www.ncbi.nlm.nih.gov/pubmed/14634418>
15. Kocvara R, Dvoracek J, Sedlacek J, Dite Z, Novak K. Lymphatic-sparing laparoscopic varicocelectomy: a microsurgical repair. *J Urol* 2005;173(5):1751-4.
<http://www.ncbi.nlm.nih.gov/pubmed/15821575>
16. R iccabona M, Oswald J, Koen M, Lusuardi L, Radmayr C, Bartsch G. Optimizing the operative treatment of boys with varicocele: sequential comparison of 4 techniques. *J Urol* 2003;169(2):666-8.
<http://www.ncbi.nlm.nih.gov/pubmed/12544340>
17. M armar J, Benoff S. New scientific information related to varicoceles. (Editorial). *J Urol* 2003;170 (6 Pt 1):2371-3.
<http://www.ncbi.nlm.nih.gov/pubmed/14634419>
18. M azzoni G, Minucci S, Gentile V. Recurrent varicocele: role of antegrade sclerotherapy as first choice treatment. *Eur Urol* 2002;41(6):614-8; discussion 618.
<http://www.ncbi.nlm.nih.gov/pubmed/12074778>
19. T hon WF, Gall H, Danz B, Bahren W, Sigmund G. Percutaneous sclerotherapy of idiopathic varicocele in childhood: a preliminary report. *J Urol* 1989;141(4):913-5.
<http://www.ncbi.nlm.nih.gov/pubmed/2926889>
20. M ineich E, Wacksman J, Lewis AG, Sheldon CA. Inguinal microsurgical varicocelectomy in the adolescent: technique and preliminary results. *J Urol* 1998;159(3):1022-4.
<http://www.ncbi.nlm.nih.gov/pubmed/9474223>
21. Kass EJ, Reitelman C. The adolescent with a varicocele: who needs repair? *Probl Urol* 1994;8: 507-17.

9. MICROPENE

9.1 Generalidades

El micropene es un pene pequeño pero, por lo demás, normalmente formado con una longitud estirado inferior a 2,5 desviaciones estándar por debajo de la media (1-3).

Además de un micropene idiopático, se han identificado dos causas principales de estimulación hormonal anormal:

- Hipogonadismo hipogonadotrópico (debido a una secreción insuficiente de GnRH).
- Hipogonadismo hipergonadotrópico (debido a una incapacidad de los testículos de producir testosterona)

9.2 Diagnóstico

El pene se mide en la cara dorsal, mientras se estira, desde la sínfisis del pubis hasta la punta del glande (1). Se palpan los cuerpos cavernosos, el escroto suele ser pequeño y los testículos pueden ser pequeños y estar descendidos. El micropene debe diferenciarse del pene enterrado y plegado, que suele ser de tamaño normal.

La evaluación inicial debe determinar si la etiología del micropene es central (hipotálamo/hipófisis) o testicular. Ha de llevarse a cabo una evaluación endocrinológica pediátrica inmediatamente. La cariotipificación es obligatoria en todos los pacientes con micropene.

Hay que evaluar la función endocrina testicular (concentraciones séricas basales y estimuladas de testosterona, LH y FSH). Las concentraciones estimuladas de hormonas también dan una idea del potencial de crecimiento del pene. En los pacientes con testículos impalpables e hipogonadismo hipogonadotrópico debe realizarse una laparoscopia para confirmar un síndrome de testículos evanescentes o unos testículos hipoplásicos criptorquídicos intraabdominales. Esta investigación puede demorarse hasta el año de edad (2).

9.3 Tratamiento

El endocrinólogo pediátrico se encarga de tratar la insuficiencia hipofisaria o testicular. En los pacientes con insuficiencia testicular y sensibilidad a los andrógenos confirmada se recomienda el tratamiento con andrógenos durante la infancia y la pubertad para estimular el crecimiento del pene (grado de comprobación científica: 2; grado de recomendación: B) (4-7). En presencia de insensibilidad a los andrógenos, se pone en duda el buen resultado en cuanto a función sexual y puede contemplarse una conversión de sexo (8-10).

9.4 Bibliografía

1. Feldman KW, Smith DW. Fetal phallic growth and penile standards for newborn male infants. *J Pediatr* 1975;86(3):395-8.
<http://www.ncbi.nlm.nih.gov/pubmed/1113226>
2. Aaronson IA. Micropenis; medical and surgical implications. *J Urol* 1994;152:4-14.
<http://www.ncbi.nlm.nih.gov/pubmed/8201683>
3. Gonzales JR. Micropenis. *AUA Update Series* 1983;2:1.
4. Burstein S, Grumbach MM, Kaplan SL. Early determination of androgen-responsiveness is important in the management of micropenises. *Lancet* 1979;2(8150):983-6
<http://www.ncbi.nlm.nih.gov/pubmed/91775>
5. Choi SK, Han SW, Kim DH, de Lignieres B. Transdermal dihydrotestosterone therapy and its effects on patients with micropenises. *J Urol* 1993;150(2 Pt 2):657-60.
<http://www.ncbi.nlm.nih.gov/pubmed/8326617>
6. Diamond M. Pediatric management of ambiguous and traumatized genitalia. *J Urol* 1999;162 (3 Pt 2):1021-8.
<http://www.ncbi.nlm.nih.gov/pubmed/10458424>
7. Bin-Abbas B, Conte FA, Grumbach MM, Kaplan SL. Congenital hypogonadotropic hypogonadism and micropenis: effect of testosterone treatment on adult penile size. Why sex reversal is not indicated. *J Pediatr* 1999;134(5):579-83.
<http://www.ncbi.nlm.nih.gov/pubmed/10228293>
8. Calkoglu AS. Should boys with micropenis be reared as girls? *J Pediatr* 1999;134(5):537-8.
<http://www.ncbi.nlm.nih.gov/pubmed/10228285>
9. Reilly JM, Woodhouse CR. Small penis and the male sexual role. *J Urol* 1989;142(2 Pt 2):569-71.
<http://www.ncbi.nlm.nih.gov/pubmed/2746779>
10. H usmann DA. The androgen insensitive micropenis: long-term follow-up into adulthood. *J Pediatr Endocrinol Metab* 2004;17(8):1037-41.
<http://www.ncbi.nlm.nih.gov/pubmed/15379413>

10. TRASTORNOS DIURNOS DE LAS VÍAS URINARIAS INFERIORES

10.1 Generalidades

De acuerdo con el nuevo documento de terminología de la ICCS, 'trastornos diurnos de las VUI' es el nuevo término que se utiliza para agrupar los problemas de incontinencia funcional en los niños (1). Una vez descartada una posible uropatía o neuropatía subyacente, un problema de incontinencia infantil se agrupa en la categoría de 'trastornos diurnos de las VUI'. El hecho de 'mojar la cama' por la noche se denomina 'enuresis'.

Aunque no se dispone de datos exactos, está claro que está aumentando la incidencia de trastornos diurnos de las VUI. De este aumento de la incidencia se ha culpabilizado a los cambios en la educación de los esfínteres y los hábitos de ir al baño relacionados con el modo de vida moderno, aunque con pocas pruebas científicas. Más bien, es la vida moderna y las normas más altas de higiene las que han dado lugar probablemente a que los problemas de incontinencia reciban más atención, por lo que el incremento de la prevalencia podría atribuirse a una mayor concienciación. Existe una amplia variación en la prevalencia comunicada, entre el 2 % y el 20 % (2-6), que podría reflejar la variación en las definiciones utilizadas.

10.2 Definición

Los trastornos diurnos de las VUI son trastornos que se manifiestan con síntomas de las vías urinarias inferiores (SVUI), entre ellos, tenesmo vesical, incontinencia, chorro débil, dificultad para iniciar la micción, polaquiuria e infecciones urinarias, pero sin una uropatía o neuropatía manifiesta.

En el almacenamiento vesical y la evacuación normales interviene un llenado a presión baja y volumen adecuado de la vejiga. Esto se sigue de una contracción continua del detrusor, lo que provoca un vaciamiento completo de la vejiga, asociado a una relajación adecuada del complejo esfinteriano. El almacenamiento de orina normal en la vejiga y la evacuación se controlan mediante una interacción compleja entre la médula espinal, el tronco del encéfalo, el mesencéfalo y las estructuras corticales superiores, acompañada de una integración compleja de las inervaciones simpática, parasimpática y somática (7).

Es comprensible que sea probable que este complejo mecanismo de control sea vulnerable a distintos tipos de disfunción. Durante el sofisticado desarrollo inicial de los mecanismos normales de control de la micción pueden aparecer diversos trastornos funcionales del complejo detrusor-esfínter. Por tanto, se cree que la disfunción miccional es la expresión de una maduración incompleta o tardía del complejo esfinteriano vesical.

El control diurno normal de la función vesical madura entre los 2 y 3 años de edad, mientras que el control nocturno se consigue normalmente entre los 3 y 7 años (8). Hay dos grupos principales de disfunción miccional: de la fase de llenado y de la fase de evacuación.

10.2.1 Disfunción de la fase de llenado

En las disfunciones de la fase de llenado, el detrusor puede estar hiperactivo, como en la **vejiga hiperactiva (VHA) y el síndrome de tenesmo vesical**, o hipoactivo, como en la **vejiga hipoactiva o demasiado distensible** (anteriormente conocida como 'vejiga perezosa'). Algunos niños posponen la micción de forma habitual, lo que da lugar a una **posposición de la evacuación**.

10.2.2 Disfunciones de la fase de evacuación (vaciamiento)

En las disfunciones de la fase de evacuación (vaciamiento), la principal disfunción consiste en una interferencia en el esfínter y el suelo de la pelvis durante la contracción del detrusor. El término general para aludir a esta situación es **evacuación disfuncional**. Se describen diferentes grados de disfunción, en función de la intensidad de la interferencia en el esfínter y suelo de la pelvis. Una interferencia

leve produce una micción en *staccato*, mientras que una interferencia más intensa provoca una interrupción de la micción y esfuerzos, debido a la incapacidad de relajarse durante la micción.

La disfunción del esfínter vesical suele asociarse a disfunción intestinal, como estreñimiento y manchado por heces. En ocasiones, se observan cambios anatómicos secundarios, como trabeculación, divertículos y reflujo vesicoureteral.

10.3 Diagnóstico

Una evaluación incruenta, consistente en anamnesis, exploración clínica, uroflujometría, ecografía y diario vesical, resulta esencial para establecer un diagnóstico.

En el grupo de edad pediátrico, en el que la anamnesis se obtiene de los padres y el niño conjuntamente, se recomienda un método estructurado por medio de un cuestionario. Muchos signos y síntomas relacionados con la micción y la enuresis serán desconocidos para los padres y deben indagarse expresamente, empleando el cuestionario como una lista de comprobación. Un diario miccional es indispensable para determinar la frecuencia miccional y los volúmenes evacuados del niño, así como sus hábitos de bebida. La anamnesis también ha de incluir una evaluación de la función intestinal. Recientemente se han desarrollado y validado algunas puntuaciones de micción disfuncional (9, 10).

Durante la exploración física es necesaria una inspección genital y una observación de la columna lumbosacra y las extremidades inferiores para descartar una uropatía o neuropatía evidente. La uroflujometría con determinación del residuo posmiccional evalúa la capacidad de vaciamiento, mientras que la ecografía de las vías urinarias superiores investiga la presencia de cambios anatómicos secundarios. Un diario miccional aporta información sobre la función de almacenamiento y la frecuencia de incontinencia, mientras que una prueba de la compresa ayuda a cuantificar la pérdida de orina.

En caso de resistencia al tratamiento inicial, o en caso de fracaso de un tratamiento previo, está justificada una reevaluación y pueden contemplarse estudios videourodinámicos. En ocasiones hay problemas urológicos o neurológicos subyacentes leves, que sólo pueden sospecharse mediante el uso de videourodinámica.

En caso de problemas anatómicos, como válvulas uretrales,iringoceles, membrana uretral posterior obstructiva congénita (MUPOC) o anillo de Moormann, puede ser necesario realizar una nueva cistoscopia con el tratamiento. Cuando se sospecha una enfermedad neuropática, una RM de la columna lumbosacra y el bulbo raquídeo puede ayudar a descartar una médula fija, un lipoma u otras enfermedades poco frecuentes.

Una valoración psicológica resulta útil en los niños o las familias con problemas psicológicos importantes relacionados con la disfunción miccional.

10.4 Tratamiento

El tratamiento de la disfunción miccional consiste en rehabilitación de las vías urinarias inferiores, lo que se conoce básicamente como uroterapia. Uroterapia significa tratamiento no quirúrgico ni farmacológico de la función de las vías urinarias inferiores (VUI). Se trata de un campo terapéutico amplio, en el que se incorporan muchos tratamientos utilizados por uroterapeutas y otros profesionales sanitarios (11). La uroterapia puede dividirse en tratamiento convencional e intervenciones específicas.

10.4.1 Tratamiento convencional

La uroterapia convencional se define como el tratamiento no quirúrgico ni farmacológico de la disfunción de las VUI. Consta de los siguientes componentes:

- Información y desmitificación, lo que incluye una explicación de la función normal de las VUI y de cómo un niño concreto se desvía de la función normal.
- Instrucciones sobre lo que debe hacerse con respecto al problema, es decir, hábitos regulares de micción, postura miccional sana, evitación de maniobras de aguante, etc.

- Consejos sobre los hábitos de vida en relación con el consumo de líquidos, la prevención del estreñimiento, etc.
- Registro de los síntomas y los hábitos miccionales mediante diarios vesicales o gráficos de frecuencia-volumen.
- Apoyo y ánimo a través de una supervisión regular por parte del cuidador.

Se ha descrito una tasa de éxito del 80 % de los programas de uroterapia, con independencia de sus componentes. Sin embargo, el grado de comprobación científica es bajo, ya que la mayoría de los programas de uroterapia son retrospectivos y no controlados.

10.4.2 Intervenciones específicas

Además de la uroterapia, existen algunas intervenciones específicas, como fisioterapia (por ejemplo, ejercicios del suelo de la pelvis), biorregulación, terapia con alarmas y neuroestimulación. Aunque se han comunicado buenos resultados con estas modalidades terapéuticas, no hay ensayos aleatorizados y controlados (EAC) terapéuticos, por lo que el grado de comprobación científica es bajo (11-15).

En ciertos casos puede añadirse farmacoterapia. Se ha demostrado que los espasmolíticos y anticolinérgicos son eficaces, aunque el grado de comprobación científica es bajo. Más recientemente, se han publicado algunos EAC. En un ensayo con tolterodina se demostró seguridad pero no eficacia (16), mientras que otro EAC con propiverina reveló seguridad y eficacia (17) (grado de comprobación científica: 1) (17). La diferencia de resultados se debe probablemente al diseño de los estudios. A pesar del bajo grado de comprobación científica en relación con los anticolinérgicos y antimuscarínicos, se recomienda su uso (grado de recomendación: B) debido al elevado número de estudios en que se ha comunicado un efecto positivo sobre los síntomas de VHA.

Aunque los alfabloqueantes se emplean en ocasiones, un EAC no reveló ningún efecto beneficioso (18). La inyección de toxina botulínica parece prometedora, pero sólo puede utilizarse como indicación no autorizada (19).

10.5 Bibliografía

1. Neveus T, von Gontard A, Hoebcke P, Hjalms K, Bauer S, Bower W, Jørgensen TM, Rittig S, Walle JV, Yeung CK, Djurhuus JC. The standardization of terminology of lower urinary tract function in children and adolescents: report from the Standardisation Committee of the International Children's Continence Society. *J Urol* 2006;176(1):314-24.
<http://www.ncbi.nlm.nih.gov/pubmed/16753432>
2. Hellström AL, Hanson E, Hansson S, Hjalms K, Jodal U. Micturition habits and incontinence in 7-year-old Swedish school entrants. *Eur J Pediatr* 1990;149(6):434-7.
<http://www.ncbi.nlm.nih.gov/pubmed/2332015>
3. Bakker E, van Sprundel M, van der Auwera JC, van Gool JD, Wyndaele JJ. Voiding habits and wetting in a population of 4,332 Belgian schoolchildren aged between 10 and 14 years. *Scand J Urol Nephrol* 2002;36(5):354-62.
<http://www.ncbi.nlm.nih.gov/pubmed/12487740>
4. Söderstrom U, Hoelcke M, Alenius L, Söderling AC, Hjern A. Urinary and faecal incontinence: a population-based study. *Acta Paediatr* 2004;93(3):386-9.
<http://www.ncbi.nlm.nih.gov/pubmed/15124844>
5. Sureshkumar P, Jones M, Cumming R, Craig J. A population based study of 2,856 school-age children with urinary incontinence. *J Urol* 2009;181(2):808-15; discussion 815-6.
<http://www.ncbi.nlm.nih.gov/pubmed/19110268>
6. Sureshkumar P, Craig JC, Roy LP, Knight JF. Daytime urinary incontinence in primary school children: a population-based survey. *J Pediatr* 2000;137(6):814-8.
<http://www.ncbi.nlm.nih.gov/pubmed/11113838>
7. Franco I. Overactive bladder in children. Part 1: Pathophysiology. *J Urol* 2007;178(3 Pt 1):761-8; discussion 768.
<http://www.ncbi.nlm.nih.gov/pubmed/17631323>

8. Hellstrom AL, Hanson E, Hansson S, Hjälhmås K, Jodal U. Micturition habits and incontinence in 7-year-old Swedish school entrants. *Eur J Pediatr* 1990;149(6):434-7.
<http://www.ncbi.nlm.nih.gov/pubmed/2332015>
9. Akbal C, Genc Y, Burgu B, Ozden E, Tekgul S. Dysfunctional voiding and incontinence scoring system: quantitative evaluation of incontinence symptoms in pediatric population. *J Urol* 2005;173(3):969-73.
<http://www.ncbi.nlm.nih.gov/pubmed/15711352>
10. Farhat W, Bägli DJ, Capolicchio G, O'Reilly S, Merguerian PA, Khoury A, McLorie GA. The dysfunctional voiding scoring system: quantitative standardization of dysfunctional voiding symptoms in children. *J Urol* 2000;164(3 Pt 2):1011-5.
<http://www.ncbi.nlm.nih.gov/pubmed/10958730>
11. Hellstrom AL. Urotherapy in children with dysfunctional bladder. *Scand J Urol Nephrol Suppl* 1992;141:106-7.
<http://www.ncbi.nlm.nih.gov/pubmed/1609245>
12. Vijverberg MA, Elzinga-Plomp A, Messer AP, van Gool JD, de Jong TP. Bladder rehabilitation, the effect of a cognitive training programme on urge incontinence. *Eur Urol* 1997;31(1):68-72.
<http://www.ncbi.nlm.nih.gov/pubmed/9032538>
13. De Paepe H, Hoebeke P, Renson C, Van Laecke E, Raes A, Van Hoecke E, Van Daele J, Vande Walle J. Pelvic-floor therapy in girls with recurrent urinary tract infections and dysfunctional voiding. *Br J Urol* 1998;81(Suppl 3):109-13.
<http://www.ncbi.nlm.nih.gov/pubmed/9634033>
14. De Paepe H, Renson C, Van Laecke E, Raes A, Vande Walle J, Hoebeke P. Pelvic-floor therapy and toilet training in young children with dysfunctional voiding and obstipation. *BJU Int* 2000;85(7):889-93.
<http://www.ncbi.nlm.nih.gov/pubmed/10792172>
15. Bower WF, Yeung CK. A review of non-invasive electro neuromodulation as an intervention for nonneurogenic bladder dysfunction in children. *Neurourol Urodyn* 2004;23(1):63-7.
<http://www.ncbi.nlm.nih.gov/pubmed/14694460>
16. Nijman RJ, Borgstein NG, Ellsworth P, Djurhuus JC. Tolterodine treatment for children with symptoms of urinary urge incontinence suggestive of detrusor overactivity: results from 2 randomized, placebo controlled trials. *J Urol* 2005;173(4):1334-9.
<http://www.ncbi.nlm.nih.gov/pubmed/15758796>
17. Marschall-Kehrel D, Feustel C, Persson de Geeter C, Stehr M, Radmayr C, Sillén U, Strugala G. Treatment with propiverine in children suffering from nonneurogenic overactive bladder and urinary incontinence: results of a randomized placebo-controlled phase 3 clinical trial. *Eur Urol* 2008 May 7. [Epub ahead of print]
<http://www.ncbi.nlm.nih.gov/pubmed/18502028>
18. Kramer SA, Rathbun SR, Elkins D, Karnes RJ, Husmann DA. Double-blind placebo controlled study of alpha-adrenergic receptor antagonists (doxazosin) for treatment of voiding dysfunction in the pediatric population. *J Urol* 2005;173(6):2121-4; discussion 2124.
<http://www.ncbi.nlm.nih.gov/pubmed/15879863>
19. Hoebeke P, De Caestecker K, Vande Walle J, Dehoorne J, Raes A, Verleyen P, Van Laecke E. The effect of botulinum-A toxin in incontinent children with therapy resistant overactive detrusor. *J Urol* 2006;176(1):328-30; discussion 330-1.
<http://www.ncbi.nlm.nih.gov/pubmed/16753434>

11. ENURESIS MONOSINTOMÁTICA

11.1 Generalidades

Enuresis es sinónimo de incontinencia nocturna intermitente. Es un síntoma frecuente en los niños. Con una prevalencia del 5 %-10 % a los 7 años, se trata de uno de los trastornos más prevalentes en la infancia. Con una tasa de curación espontánea anual del 15 %, se considera relativamente benigna (1, 2).

Sin embargo, este trastorno persistirá hasta la edad adulta en 7 de cada 100 niños con enuresis a los 7 años. Dado que es un trastorno estresante, que supone una carga psicológica importante para

los niños y origina una autoestima baja, se aconseja el tratamiento desde los 6-7 años en adelante. El tratamiento resulta innecesario en los niños más pequeños en los que es probable la curación espontánea. El estado mental del niño, las expectativas familiares, los aspectos sociales y el entorno cultural deben tenerse en cuenta antes de iniciar el tratamiento.

11.2 Definición

Enuresis es el proceso que describe el síntoma de incontinencia durante la noche. Todo episodio en el que se moja la cama durante el sueño por encima de los 5 años es enuresis. Sin embargo, lo más importante es que sólo se trata de un síntoma aislado. Se dice que los niños con otros síntomas de VUI y enuresis presentan una **enuresis no monosintomática**. Una anamnesis detallada, con exclusión de otros síntomas diurnos, es obligatoria antes de diagnosticar una **enuresis monosintomática**. Cualquier síntoma de las vías urinarias asociado hace que se trate de un **'trastorno diurno de las VUI'** (3).

Esta afección se describe como 'primaria' cuando el síntoma ha existido siempre y el paciente no ha permanecido seco durante un período mayor de 6 meses. Se describe como 'secundaria' cuando ha habido un intervalo sin síntomas de 6 meses. Genéticamente, la enuresis es un trastorno complejo y heterogéneo. Se han descrito locus en los cromosomas 12, 13 y 22 (3).

Tres factores desempeñan una función fisiopatológica importante:

- producción nocturna de orina elevada
- capacidad baja de la vejiga o aumento de la actividad del detrusor por la noche
- trastorno del despertar

Debido a un desequilibrio entre la producción nocturna de orina y la capacidad de la vejiga por la noche, la vejiga puede llenarse fácilmente por la noche y el niño se despertará para vaciar la vejiga o u orinará durante el sueño si existe ausencia de despertar (1-3).

11.3 Diagnóstico

El diagnóstico se realiza mediante la anamnesis. En un paciente con enuresis monosintomática no se necesitan más pruebas complementarias. Un diario miccional, en el que se registra la función vesical diurna y la producción nocturna de orina, ayudará a orientar el tratamiento. Puede obtenerse una estimación de la producción nocturna de orina pesando los pañales por la mañana y sumando el volumen de la micción matutina. La determinación de la capacidad vesical diurna ofrece una estimación de la capacidad de la vejiga con respecto a los valores normales para la edad (4).

En la mayoría de los niños, la enuresis es un problema familiar, de modo que en la mayor parte de los niños afectados hay antecedentes de enuresis en la familia.

11.4 Tratamiento

Antes de utilizar tratamiento con alarmas o medicación, han de contemplarse intervenciones terapéuticas sencillas.

11.4.1 Medidas terapéuticas de apoyo

La explicación de la enfermedad al niño y los padres ayuda a desmitificar el problema. Han de repararse los hábitos de comida y bebida, haciendo hincapié en una ingestión normal de líquidos durante el día y en reducir su consumo en las horas previas a acostarse. Se ha constatado que el hecho de llevar un diagrama en el que se representan las noches húmedas y secas tiene éxito.

En primer lugar debe introducirse el asesoramiento, la facilitación de información, el refuerzo positivo y el aumento (y apoyo) de la motivación del niño. Hay un grado elevado de comprobación científica que demuestra que el tratamiento de apoyo es más eficaz que no hacer nada, aunque la tasa de

curación no es significativamente alta. Sin embargo, el tratamiento de apoyo como terapia inicial se acompaña de un grado elevado de recomendación (4).

Cuando estas medidas no tienen éxito, han de contemplarse otras modalidades terapéuticas, de las que la farmacoterapia y el tratamiento con alarmas son las dos más importantes.

11.4.2 Tratamiento con alarmas

El tratamiento con alarmas es la mejor forma de tratar el trastorno del despertar (grado de comprobación científica: 1) (grado de recomendación: A). Unas tasas de éxito inicial del 80 % con tasas bajas de recidivas son realistas, especialmente cuando la diuresis nocturna no es demasiado alta y la capacidad vesical no es demasiado baja (5).

11.4.3 Medicación

En caso de diuresis intensa por la noche, pueden obtenerse tasas de éxito del 70 % con desmopresina (DDAVP), ya sea en comprimidos, 200-400 µg, o en forma de liofilizado oral de desmopresina sublingual, 120-240 µg. El aerosol nasal ha dejado de recomendarse debido a un mayor riesgo de sobredosis (6) (grado de comprobación científica: 1) (grado de recomendación: A) (7). Sin embargo, las tasas de recidivas son elevadas tras la suspensión de DDAVP (4).

En caso de una capacidad vesical pequeña, es posible el tratamiento con espasmolíticos o anticolinérgicos (4). Sin embargo, cuando se necesitan estos medicamentos, la enfermedad ya no se considera monosintomática.

Imipramina, que ha sido popular en el tratamiento de la enuresis, sólo logra una tasa moderada de respuestas del 50 % y presenta una tasa elevada de recidivas. Además, se ha descrito cardiotoxicidad y muertes por sobredosis. Por tanto, no debe recomendarse su uso (grado de comprobación científica: 1) (grado de recomendación: C) (8).

11.5 Bibliografía

1. Lackgren G, Hjalmas K, van Gool J, von Gontard A, de Gennaro M, Lottmann H, Terho P. Nocturnal enuresis: a suggestion for a European treatment strategy. *Acta Paediatr* 1999;88(6):679-90.
<http://www.ncbi.nlm.nih.gov/pubmed/10419258>
2. Neveus T, von Gontard A, Hoebeke P, Hjalmas K, Bauer S, Bower W, Jørgensen TM, Rittig S, Walle JV, Yeung CK, Djurhuus JC. The standardization of terminology of lower urinary tract function in children and adolescents: report from the Standardisation Committee of the International Children's Continence Society. *J Urol* 2006;176(1):314-24.
<http://www.ncbi.nlm.nih.gov/pubmed/16753432>
3. Neveus T, Lackgren G, Tuvemo T, Hetta J, Hjalmas K, Stenberg A. Enuresis—background and treatment. *Scand J Urol Nephrol Suppl* 2000;206:1-44.
<http://www.ncbi.nlm.nih.gov/pubmed/11196246>
4. Hjalmas K, Arnold T, Bower W, Caione P, Chiozza LM, von Gontard A, Han SW, Husman DA, Kawauchi A, Lackgren G, Lottmann H, Mark S, Rittig S, Robson L, Walle JV, Yeung CK. Nocturnal enuresis: an international evidence based management strategy. *J Urol* 2004;171(6 Pt 2):2545-61.
<http://www.ncbi.nlm.nih.gov/pubmed/15118418>
5. Glazener CM, Evans JH, Peto RE. Alarm interventions for nocturnal enuresis in children. *Cochrane Database Syst Rev* 2005;(2):CD002911.
<http://www.ncbi.nlm.nih.gov/pubmed/15846643>
6. Dehoorne JL, Raes AM, van Laecke E, Hoebeke P, Vande Walle JG. Desmopressin toxicity due to prolonged half-life in 18 patients with nocturnal enuresis. *J Urol* 2006;176(2):754-7; discussion 757-8.
<http://www.ncbi.nlm.nih.gov/pubmed/16813936>
7. Glazener CMA, Evans JH. Desmopressin for nocturnal enuresis. *Cochrane Database Syst Rev* 2002;(3):CD002112.
<http://www.ncbi.nlm.nih.gov/pubmed/12137645>

8. Glazener CMA, Evans JHC, Peto R. Tricyclic and related drugs for nocturnal enuresis in children. *Cochrane Database Syst Rev* 2000;(2):CD002117.
<http://www.ncbi.nlm.nih.gov/pubmed/12917922>

12. TRATAMIENTO DE LA VEJIGA NEURÓGENA EN NIÑOS

12.1 Generalidades

La disfunción detrusor-esfínter neurógena (DDEN) puede surgir como consecuencia de una lesión a cualquier nivel del sistema nervioso. Este proceso contribuye a diversas formas de disfunción de las vías urinarias inferiores, lo que puede dar lugar a incontinencia, infecciones urinarias (IU), reflujo vesicoureteral (RVU) y formación de cicatrices renales. Es posible que se requiera cirugía para establecer el drenaje vesical adecuado. Si no se trata correctamente, la DDEN puede llegar a provocar insuficiencia renal, con necesidad de diálisis o trasplante.

El tratamiento de la disfunción neurógena del esfínter vesical en los niños ha experimentado cambios importantes a lo largo de los años. Aunque pañales, sondas permanentes, dispositivos externos, maniobra de Credé y varios tipos de derivación urinaria han sido métodos aceptables de tratamiento, ahora se reservan únicamente para un pequeño número de pacientes resistentes. La introducción del sondaje intermitente (SI) limpio ha revolucionado el tratamiento de los niños con vejiga neurógena. No sólo ha hecho que el tratamiento conservador sea una opción terapéutica muy satisfactoria, sino también que la creación quirúrgica de reservorios continentes sea una alternativa terapéutica muy eficaz, con un buen resultado en cuanto a calidad de vida y protección renal (1-3).

La vejiga neurógena en los niños con mielodisplasia cursa con diversos patrones de disfunción detrusor-esfínter dentro de una amplia gama de intensidades. Alrededor del 15 % de los recién nacidos con mielodisplasia carece de signos de disfunción neurológica al nacer. Sin embargo, hay una probabilidad alta de cambios progresivos en la dinámica de las lesiones neurológicas con el tiempo. Incluso los niños con una función neurológica normal al nacer presentan un riesgo del 33 % de desarrollar disinerxia detrusor-esfínter o desnervación al alcanzar la pubertad. En el momento del nacimiento, la mayoría de los pacientes tienen unas vías urinarias superiores normales, pero casi el 60 % de ellos presenta un deterioro de las vías superiores por infecciones, cambios vesicales y reflujo (4-7).

Conforme ha evolucionado el conocimiento de los estudios urodinámicos, se ha podido entender la naturaleza e intensidad de los problemas y tratar a estos pacientes de una forma más racional e individualizada. A pesar de los notables cambios surgidos en el último trimestre del siglo XX, los principales objetivos del tratamiento siguen siendo los mismos, es decir, prevención del deterioro de las vías urinarias y consecución de la continencia a una edad adecuada.

12.2 Definición

El cuadro más frecuente es al nacer, con mielodisplasia. El término mielodisplasia engloba un grupo de anomalías congénitas derivadas de defectos en el cierre del tubo neural. Las lesiones pueden consistir en espina bífida oculta, meningocele, lipomielomeningocele o mielomeningocele. El mielomeningocele es, con mucho, el defecto más frecuente y perjudicial. Las lesiones traumáticas y neoplásicas de la médula espinal son menos comunes en los niños. Además, los diferentes ritmos de crecimiento entre los cuerpos vertebrales y la médula espinal en alargamiento pueden introducir un factor dinámico en la lesión. El tejido cicatricial que rodea la médula en el lugar de cierre del meningocele puede fijar la médula espinal durante el crecimiento.

En la mielodisplasia oculta, las lesiones no son evidentes y a menudo aparecen sin signos evidentes de lesiones neurológicas. No obstante, en casi el 90 % de los pacientes, una anomalía cutánea recubre la parte inferior de la columna vertebral y esta afección es fácil de detectar mediante inspección simple de la región lumbar (8).

La agenesia sacra total o parcial es una anomalía congénita rara que consiste en la ausencia, parcial o total, de una o más vértebras sacras. Esta anomalía puede formar parte del síndrome de regresión caudal y debe considerarse en todo niño que presente una malformación anorrectal (MAR). Los pacientes con parálisis cerebral también pueden presentar grados variables de disfunción miccional, normalmente en forma de contracciones vesicales desinhibidas (a menudo por espasticidad del suelo de la pelvis y el complejo esfinteriano) y enuresis.

La disfunción del esfínter vesical se correlaciona poco con el tipo y el nivel medular de la lesión neurológica.

12.3 Clasificación

La finalidad de todo sistema de clasificación consiste en facilitar el conocimiento y el tratamiento de la enfermedad subyacente. Existen varios sistemas de clasificación de la vejiga neurógena.

La mayoría de los sistemas de clasificación se desarrollaron principalmente para describir los tipos de disfunción secundarios a enfermedades o lesiones neurológicas. Estos sistemas se basan en la localización de la lesión neurológica y los datos de la exploración neurourológica. Estas clasificaciones han tenido mayor utilidad en los adultos, en los que las lesiones neurógenas suelen deberse a un traumatismo y se identifican más fácilmente.

En los niños, el nivel medular y el alcance de la lesión congénita se correlacionan mal con la evolución clínica. Así pues, las clasificaciones urodinámicas y funcionales han sido más prácticas para definir la extensión de la enfermedad y planificar el tratamiento en los niños.

La vejiga y el esfínter son dos unidades que trabajan en armonía para constituir una sola unidad funcional. El abordaje inicial ha de consistir en evaluar el estado de cada unidad y definir el patrón de disfunción vesical. Dependiendo de la naturaleza del déficit neurológico, la vejiga y el esfínter pueden encontrarse en un estado hiperactivo o inactivo:

- la vejiga puede estar hiperactiva con aumento de las contracciones, así como con una capacidad y distensibilidad bajas, o inactiva sin contracciones eficaces
- la salida (uretra y esfínter) puede presentar una hiperactividad independiente que causa obstrucción funcional, o encontrarse paralizada sin resistencia al flujo urinario
- estos trastornos pueden presentarse en diversas combinaciones

Se trata principalmente de una clasificación basada en los datos urodinámicos. El conocimiento de la fisiopatología de los trastornos es esencial para planificar un plan de tratamiento racional para cada paciente. En caso de mielomeningocele, la mayoría de los pacientes presentarán un detrusor hiperreflexivo y un esfínter disinérgico, lo cual representa una combinación peligrosa a medida que se genera presión y las vías superiores resultan amenazadas.

12.4 Estudios urodinámicos

Los estudios urodinámicos permiten al médico observar la función de las vías urinarias inferiores y sus desviaciones de la normalidad. Dado que el plan de tratamiento depende principalmente de un buen conocimiento del problema subyacente en las vías urinarias inferiores, un estudio urodinámico bien realizado es imprescindible en la evaluación de todo niño con vejiga neurógena.

Dado que el nivel óseo no se corresponde a menudo con el defecto neurológico presente y que el efecto de la lesión sobre la función vesical no puede determinarse por completo mediante estudios radiológicos o exploración física, la información obtenida de un estudio urodinámico resulta inestimable. Un estudio urodinámico también ofrece al médico información acerca de la respuesta de la unidad vesicouretral al tratamiento, como demuestra una mejoría o empeoramiento durante el seguimiento.

Es importante determinar varios parámetros urodinámicos, tales como:

- capacidad de la vejiga

- presión de llenado intravesical
- presión intravesical en el momento de fuga uretral
- presencia o ausencia de actividad refleja del detrusor
- competencia de los mecanismos esfinterianos interno y externo
- grado de coordinación de los mecanismos del detrusor y esfinterianos
- patrón miccional
- volumen de orina residual posmiccional

12.4.1 Método de estudio urodinámico

Hay muy pocos datos comparativos en los que se evalúe la complejidad y la capacidad invasora de las pruebas urodinámicas por vejiga neurógena en los niños.

12.4.2 Uroflujometría

Dado que la uroflujometría es la menos cruenta de todas las pruebas urodinámicas, puede utilizarse como instrumento de cribado inicial. Ofrece una manera objetiva de evaluar la eficiencia de la evacuación y, junto con una exploración ecográfica, también permite determinar el volumen de orina residual. A diferencia de los niños con disfunción miccional no neurógena, la uroflujometría apenas se utiliza como instrumento de investigación único en los niños con vejiga neurógena, ya que no aporta información sobre la capacidad de almacenamiento de la vejiga, si bien puede ser muy útil comprobar el vaciamiento durante el seguimiento. La limitación más importante de un estudio urodinámico es la necesidad de que el niño tenga la edad suficiente para seguir las instrucciones y orinar cuando se le solicite.

El registro de la actividad muscular esquelética del suelo de la pelvis o abdominal mediante un electromiograma (EMG) durante una uroflujometría puede utilizarse para evaluar la coordinación entre el detrusor y el esfínter. Como se trata de una prueba incruenta, la combinación de uroflujometría y EMG puede ser muy útil para evaluar la actividad esfinteriana durante la micción (9-12) (grado de comprobación científica: 3) (grado de recomendación: C).

12.4.3 Cistometría

Aunque moderadamente cruenta y dependiente de la cooperación del niño, la cistometría realizada en niños proporciona información valiosa sobre la contractilidad del detrusor y la distensibilidad. La cantidad de información obtenida de cada estudio tiene que ver con el grado de interés y atención prestado a la prueba.

Es fundamental ser consciente de las alteraciones de las presiones del detrusor durante el llenado y vaciamiento, ya que las velocidades de infusión varían durante la cistometría. La Sociedad internacional de continencia infantil (ICCS) recomienda el uso de una cistometría de llenado lento (velocidad de llenado < 10 ml/min) en los niños (13). Sin embargo, se ha propuesto que la velocidad de infusión debe ajustarse con arreglo a la capacidad teórica del niño, en función de su edad y dividida por 10 (14).

En varios estudios clínicos con uso de cistometría de llenado artificial convencional para evaluar la vejiga neurógena en niños se ha comunicado que la cistometría convencional proporciona información útil para el diagnóstico y seguimiento de los niños con vejiga neurógena (15-20). Todos los estudios fueron series clínicas retrospectivas y carecieron de comparación con una cistometría de llenado natural, por lo que el grado de recomendación de una cistometría artificial en los niños con vejiga neurógena no es elevado (grado de comprobación científica: 4). Además, hay datos que indican que el comportamiento vesical natural se altera durante la cistometría de llenado artificial convencional (21, 22).

Sin embargo, la cistometría convencional resulta útil en los lactantes para predecir un futuro deterioro. Los parámetros urodinámicos, como una capacidad y distensibilidad bajas y una presión alta en el punto de fuga, no son buenos factores pronósticos de un futuro deterioro. La resolución del reflujo es menos probable en estas vejigas (15, 20, 22) (grado de comprobación científica: 4).

Durante una cistometría de llenado natural, se permite que la vejiga se llene de forma natural y se registran las presiones vesical y abdominal mediante sondas con microtransductores. En teoría, esto permite una evaluación de la función vesical en condiciones casi fisiológicas. Los estudios con cistometría de llenado natural en niños deparan resultados similares a los de estudios realizados en adultos. La cistometría de llenado natural depara una menor elevación de la presión del detrusor durante el llenado, así como volúmenes evacuados inferiores con presiones de evacuación más altas. La incidencia de hiperactividad vesical es mayor con la cistometría de llenado natural que con la cistometría de llenado artificial convencional (21, 23, 24).

Aunque sólo existen algunos estudios sobre la cistometría de llenado natural en niños con vejiga neurógena, los resultados indican que detecta nuevos hallazgos en comparación con los diagnósticos emitidos mediante cistometría convencional (21) (grado de comprobación científica: 3). Sin embargo, la comparación entre la cistometría de llenado natural y artificial no se ha realizado con una prueba de referencia, lo que dificulta la conclusión de qué estudio constituye un reflejo fiel de la función vesical natural. Los resultados obtenidos en la población adulta no neurógena han puesto en duda la fiabilidad de la cistometría de llenado natural, ya que con ésta se ha demostrado una incidencia elevada de hiperactividad vesical en voluntarios asintomáticos totalmente normales (25).

El principal inconveniente de la cistometría de llenado natural es que es laboriosa y lleva mucho tiempo. Además, debido a la sonda transuretral que se utiliza durante este estudio, es posible obtener resultados falsos positivos causados por la sonda. Especialmente en los niños, el registro de episodios es difícil y existe un mayor riesgo de artefactos, lo que dificulta aún más la interpretación de la enorme cantidad de datos.

La cistometría de llenado natural sigue siendo una técnica nueva en la población pediátrica. Se necesita reunir más datos de una manera normalizada antes de poder aceptarla de forma generalizada (11).

12.5 Tratamiento

La asistencia médica de los niños con mielodisplasia y vejiga neurógena precisa observación constante y adaptación a los problemas nuevos. En los primeros años de vida, los riñones son muy sensibles a la presión retrógrada y la infección. Durante este período, se hace hincapié en la documentación del patrón de DDEN y en la evaluación del potencial de obstrucción funcional y RVU.

12.5.1 Pruebas complementarias

Una ecografía abdominal obtenida lo antes posible después del parto detectará hidronefrosis u otra enfermedad de las vías genitourinarias superiores. Tras la ecografía, hay que efectuar una cistouretrografía miccional para estudiar las vías urinarias inferiores. Durante la ecografía y la cistografía también debe medirse la orina residual. Estos estudios proporcionan una referencia en cuanto al aspecto de las vías urinarias superiores e inferiores, pueden facilitar el diagnóstico de hidronefrosis o RVU y pueden ayudar a identificar a los niños con riesgo de deterioro de las vías genitourinarias superiores y de la función renal.

Al cabo de unas semanas puede realizarse una evaluación urodinámica, que debe repetirse a intervalos regulares, en combinación con una evaluación de las vías superiores (26-28) (grado de comprobación científica: 3) (grado de recomendación: B).

12.5.2 Tratamiento precoz con sondaje intermitente

La abrumadora experiencia obtenida a lo largo de los años con el tratamiento precoz de la vejiga neurógena en lactantes se ha traducido en el consenso de que los niños no presentan un deterioro

de las vías superiores cuando son tratados precozmente con SI y anticolinérgicos. El SI debe iniciarse poco después de nacer en todos los niños, sobre todo en aquellos con signos de posible obstrucción de la salida (26, 29-37) (grado de comprobación científica: 2) (grado de recomendación: B).

El comienzo precoz del SI en el período neonatal facilita que los padres dominen el procedimiento y que los niños lo acepten a medida que van creciendo (38, 39).

El tratamiento precoz conlleva menos cambios en las vías superiores, pero también una mejor protección vesical y menores tasas de incontinencia. Se ha indicado que el incremento de las presiones vesicales debido a disinergia detrusor-esfínter causa cambios secundarios en la pared de la vejiga. Estos cambios fibroproliferativos en la pared de la vejiga pueden provocar una mayor pérdida de elasticidad y distensibilidad, lo que origina una vejiga pequeña y no distensible con presiones progresivamente elevadas.

La instauración precoz del SI y los anticolinérgicos pueden prevenirlo en algunos casos (2, 37, 40) (grado de comprobación científica: 3). La evaluación retrospectiva de pacientes también ha revelado que se precisa un número significativamente menor de cistoplastias de aumento en los pacientes con SI de inicio precoz (33, 34) (grado de comprobación científica: 4).

12.5.3 Tratamiento médico

En la actualidad, oxibutinina, tolterodina, trospio y propiverina son los medicamentos más utilizados y oxibutinina, el más estudiado.

Se han investigado dos formas diferentes de tolterodina en niños con vejiga neurógena. Se ha comprobado que la formulación de liberación prolongada de tolterodina es tan eficaz como la de liberación instantánea, con las ventajas de ser de administración única y más barata. Aunque el resultado clínico es alentador, el grado de comprobación científica es bajo para los anticolinérgicos porque no se han realizado estudios controlados (40, 41-47) (grado de comprobación científica: 3) (grado de recomendación: B).

El uso de medicación para facilitar el vaciamiento en los niños con vejiga neurógena no se ha estudiado bien en la bibliografía. En algunos estudios sobre el bloqueo alfaadrenérgico en los niños con vejiga neurógena se ha comunicado una buena tasa de respuesta, si bien carecieron de controles y se encuentra justificado un seguimiento a largo plazo (48) (grado de comprobación científica: 4) (grado de recomendación: C).

12.5.3.1 Inyecciones de toxina botulínica

En las vejigas neurógenas que son resistentes a los anticolinérgicos y permanecen en un estado de capacidad pequeña y presión elevada, una opción novedosa de tratamiento es la inyección de toxina botulínica en el detrusor. Algunos resultados prometedores iniciales en adultos han llevado a su uso en niños. Hasta ahora, los estudios del efecto clínico de la toxina botulínica en niños han sido abiertos y faltan ensayos clínicos controlados y prospectivos. Sin embargo, la inyección de toxina botulínica en vejigas resistentes al tratamiento parece una opción terapéutica eficaz y segura.

Este tratamiento parece más eficaz en las vejigas con hiperactividad del detrusor demostrada, mientras que las vejigas no distensibles sin contracciones del detrusor evidentes tienen pocas probabilidades de responder (49-52).

En los niños, la dosis se calcula según el peso corporal y una edad mínima, con precaución con respecto a la dosis total en caso de emplearse también para tratar la espasticidad. En la actualidad, no está claro cuántas veces puede repetirse este tratamiento, aunque se ha comprobado que el tratamiento repetitivo es seguro en los adultos (53-55) (grado de comprobación científica: 3) (grado de recomendación: C).

En un estudio aislado se ha demostrado que la inyección de toxina botulínica A en el esfínter uretral resulta eficaz para disminuir la resistencia uretral y mejorar la micción. Las pruebas siguen siendo demasiado escasas para recomendar su uso sistemático con el fin de reducir la resistencia de la salida, aunque podría considerarse una alternativa en los casos rebeldes (56).

12.5.4 Tratamiento de la incontinencia fecal

Los niños con vejiga neurógena presentan trastornos de la función intestinal además de la función urinaria. La incontinencia fecal en estos niños suele ser imprevisible. Tiene que ver con la tasa de recambio del material fecal en la zona anal después de la evacuación, con el grado en que estén intactas la sensibilidad y la función motora de la médula sacra y con la reactividad refleja del esfínter anal externo (57).

La incontinencia fecal se trata con mayor frecuencia con laxantes suaves, como aceite mineral, combinados con enemas para facilitar la eliminación del contenido intestinal. A menudo resulta necesario un régimen regular y eficiente de vaciamiento intestinal para mantener la continencia fecal y quizá deba comenzar a una edad muy temprana. Con enemas anterógrados o retrógrados, la mayoría de estos niños tendrán menos problemas de estreñimiento y pueden lograr un cierto grado de continencia fecal (58-62) (grado de comprobación científica: 3).

Los programas de entrenamiento con biorregulación para reforzar el esfínter anal externo no han demostrado ser más eficaces que un programa de tratamiento intestinal convencional para lograr la continencia fecal (63). La electroestimulación intestinal también ofrece un grado variable de mejoría a algunos pacientes (64) (grado de comprobación científica: 3) (grado de recomendación: C).

12.5.5 Infecciones urinarias

Las IU son frecuentes en los niños con vejiga neurógena. En ausencia de reflujo, las IU deben tratarse de forma sintomática. Existen pruebas sólidas para no recetar antibióticos a los pacientes que presentan bacteriuria, pero no síntomas clínicos. Aunque se observa bacteriuria en más de la mitad de los niños con SI limpio, los pacientes asintomáticos no necesitan tratamiento (65-67) (grado de comprobación científica: 3). Los pacientes con RVU suelen recibir antibióticos profilácticos para reducir la incidencia de pielonefritis, que puede provocar una lesión renal (68, 69).

12.5.6 Sexualidad

Aunque no supone un problema en la infancia, la sexualidad se torna cada vez más importante a medida que el paciente se hace mayor. Esta cuestión se ha ignorado históricamente en los pacientes con mielodisplasia. Sin embargo, los pacientes con mielodisplasia también tienen encuentros sexuales. Los estudios indican que al menos el 15 %-20 % de los varones son capaces de engendrar hijos y que el 70 % de las mujeres pueden concebir y llevar el embarazo a término. Por eso es importante aconsejar a los pacientes acerca del desarrollo sexual al principio de la adolescencia.

12.5.7 Cistoplastia de aumento

Los niños con una buena respuesta al tratamiento anticolinérgico y un esfínter hiperactivo pueden ser continentales entre los sondajes. La presión vesical y el desarrollo de las vías urinarias superiores determinarán si resulta necesario añadir otros tratamientos.

La hiperactividad resistente al tratamiento del detrusor, o una capacidad pequeña con distensibilidad deficiente, normalmente debe tratarse mediante una cistoplastia de aumento. Puede realizarse una cistoplastia de aumento simple con intestino en caso de existir tejido vesical, un esfínter o cuello de la vejiga competente y una uretra que pueda sondarse. Rara vez se utiliza estómago como parche de aumento debido a las complicaciones asociadas (70). Con frecuencia se emplean parches de íleon o colon para aumentar la vejiga, de modo que estos segmentos intestinales parecen igualmente útiles. A pesar de algunas ventajas (por ejemplo, evitación del moco, menor tasa de cáncer y menos complicaciones), no se ha demostrado que otras técnicas con conservación del urotelio, como la autocistoplastia de aumento y la cistoplastia seromuscular, sean tan satisfactorias como la cistoplastia de aumento convencional con intestino (71, 72).

Diversas aplicaciones de tejidos vesicales manipulados se encuentran en distintas fases de desarrollo. Se han evaluado algunos en ensayos preclínicos; los avances recientes indican que los tejidos vesicales manipulados pueden tener una mayor aplicación clínica en el futuro (73).

12.5.8 Procedimientos sobre la salida de la vejiga

Los niños con hiperactividad del detrusor, pero con esfínteres hipoactivos, son más adecuados para proteger las vías superiores, aunque tendrán una incontinencia grave. El tratamiento inicial consiste en SI (ya que podría reducir el grado de incontinencia y ofrece un control mucho mejor sobre las IU) con anticolinérgicos. A una edad más avanzada se incrementará la resistencia de la salida para hacerlos continentes. Ninguno de los tratamientos médicos disponibles se ha validado para aumentar la resistencia de la salida de la vejiga. La estimulación de los receptores alfa del cuello de la vejiga no ha sido muy eficaz (74-79).

Cuando fracasan las medidas conservadoras hay que contemplar intervenciones quirúrgicas para mantener la continencia. Aunque una cistoplastia de aumento simple resulta suficiente en la mayor parte de las vejigas de capacidad baja y presión alta, se precisa un aumento con procedimientos adicionales sobre la salida de la vejiga cuando tanto la vejiga como su salida son deficientes. Entre los procedimientos sobre la salida de la vejiga figuran la reconstrucción del cuello de la vejiga y otras formas de reconstrucción uretral.

Pueden utilizarse diversos procedimientos sobre el cuello de la vejiga para incrementar la resistencia, aunque todos ellos pueden complicar el sondaje transuretral. Una cistoplastia de aumento con cierre quirúrgico del cuello de la vejiga resulta necesaria de forma primaria o como intervención secundaria en algunas situaciones clínicas excepcionales. En esta situación se precisará un estoma continente. Sin embargo, la mayoría de los cirujanos prefieren dejar permeables el cuello de la vejiga y la uretra como medida de precaución.

12.5.9 Estoma continente

La cistoplastia de aumento con un estoma continente adicional se utiliza principalmente tras el fracaso de una intervención previa sobre la salida de la vejiga. También resulta aconsejable cuando es probable una incapacidad de sondar por vía transuretral. Un estoma continente en la pared abdominal puede ser especialmente beneficioso en los pacientes con espina bífida confinados en una silla de ruedas, que a menudo tienen dificultades con el sondaje uretral o dependen de otras personas para sondar la vejiga. En cuanto a la continencia con cistoplastia de aumento y un estoma en la pared abdominal, resulta esencial un mecanismo correcto de salida de la vejiga para mantener la continencia.

12.5.10 Sustitución total de la vejiga

La sustitución total de la vejiga en anticipación de una micción normal en niños es muy rara, ya que hay muy pocas indicaciones de una cistectomía total, con conservación de la salida de la vejiga y un esfínter uretral competente. Este tipo de sustitución vesical es mucho más frecuente en la reconstrucción urológica adulta. Cualquier tipo de construcción importante de la vejiga y su salida debe realizarse en centros con experiencia suficiente con la técnica quirúrgica y con personal sanitario experto para efectuar el seguimiento postoperatorio (80-82).

12.5.11 Seguimiento de por vida de los pacientes con vejiga neurógena

Los pacientes con vejiga neurógena requieren una supervisión de por vida y la vigilancia de la función renal es extremadamente importante. La investigación periódica de alteraciones en las vías urinarias superiores, la función renal y la situación vesical es imprescindible. Así pues, se necesitan pruebas urodinámicas repetidas con más frecuencia (cada año) en los niños más pequeños y con menor frecuencia en los niños mayores. Desde el punto de vista urológico, está justificado repetir el estudio urodinámico cuando el paciente presenta una variación de los síntomas o se somete a algún procedimiento neuroquirúrgico. En caso de cambios evidentes en las vías urinarias superiores e inferiores, o de variaciones de los síntomas neurológicos, está indicada una evaluación más detallada con pruebas urodinámicas y resonancia magnética vertebral.

La insuficiencia renal puede progresar lentamente o aparecer con asombrosa velocidad en estos niños. Los pacientes que se han sometido a procedimientos de reconstrucción con intestino deben

ser objeto de seguimiento con regularidad para identificar complicaciones tales como infección, formación de cálculos, rotura del reservorio, cambios metabólicos o neoplasias malignas (83).

12.6 Bibliografía

1. Bauer SB. The management of the myelodysplastic child: a paradigm shift. *BJU Int* 2003;92(Suppl 1):23-8.
<http://www.ncbi.nlm.nih.gov/pubmed/12969005>
2. Retik AB, Perlmutter AD, Gross RE. Cutaneous ureteroileostomy in children. *N Eng J Med* 1967;277(5):217-22.
<http://www.ncbi.nlm.nih.gov/pubmed/4226464>
3. Lapidus J, Diokno AC, Silber SJ, Lowe BS. Clean, intermittent self-catheterization in the treatment of urinary tract disease. 1972. *J Urol* 2002;167(2 Pt 2):1131-3; discussion 1134.
<http://www.ncbi.nlm.nih.gov/pubmed/11905887>
4. Bauer SB. The management of spina bifida from birth onwards. In: Whitaker RH, Woodard JR, eds. *Paediatric urology*. London: Butterworths, 1985, pp. 87-112.
5. Bauer SB. Early evaluation and management of children with spina bifida. In: King LR (ed). *Urologic surgery in neonates and young infants*. Philadelphia: WB Saunders, 1988, pp. 252-264.
6. Wilcock AR, Emery JL. Deformities of the renal tract in children with meningomyelocele and hydrocephalus, compared with those of children showing no such deformities. *Br J Urol* 1970;42(2):152-7.
<http://www.ncbi.nlm.nih.gov/pubmed/5420153>
7. Hunt GM, Whitaker RH. The pattern of congenital renal anomalies associated with neural-tube defects. *Dev Med Child Neurol* 1987;29(1):91-5.
<http://www.ncbi.nlm.nih.gov/pubmed/3556803>
8. Pierre-Kahn A, Zerah M, Renier D, Cinalli G, Sainte-Rose C, Lellouch-Tubiana A, Brunelle F, Le Merrer M, Giudicelli Y, Pichon J, Kleinknecht B, Nataf F. Congenital lumbosacral lipomas. *Childs Nerv Syst*. 1997;13(6):298-334; discussion 335.
<http://www.ncbi.nlm.nih.gov/pubmed/9272285>
9. Aoki H, Adachi M, Banya Y, Sakuma Y, Seo K, Kubo T, Ohori T, Takagane H, Suzuki Y. [Evaluation of neurogenic bladder in patients with spinal cord injury using a CMG.EMG study and CMG.UFM.EMG study.] *Hinyokika Kyo* 1985;31(6):937-48. [article in Japanese]
<http://www.ncbi.nlm.nih.gov/pubmed/4061211>
10. Casado JS, Virseda Chamorro M, Leva Vallejo M, Fernandez Lucas C, Aristizabal Agudelo JM, de la Fuente Trabado M. [Urodynamic assessment of the voiding phase in childhood.] *Arch Esp Urol* 2002;55(2):177-89. [article in Spanish]
<http://www.ncbi.nlm.nih.gov/pubmed/12014050>
11. Wen JG, Yeung CK, Djurhuus JC. Cystometry techniques in female infants and children. *Int Urogynecol J Pelvic Floor Dysfunct* 2000;11(2):103-12.
<http://www.ncbi.nlm.nih.gov/pubmed/10805268>
12. Bradley CS, Smith KE, Kreder KJ. Urodynamic evaluation of the bladder and pelvic floor. *Gastroenterol Clin North Am* 2008;37(3):539-52.
<http://www.ncbi.nlm.nih.gov/pubmed/18793995>
13. Norgaard JP, van Gool JD, Hjalmas K, Djurhuus JC, Hellstrom AL. Standardization and definitions in lower urinary tract dysfunction in children. *International Children's Continence Society*. *Br J Urol* 1998;81(Suppl 3):1-16.
<http://www.ncbi.nlm.nih.gov/pubmed/9634012>
14. Bauer SB. Pediatric urodynamics: lower tract. In: O'Donnell B, Koff SA, eds. *Pediatric urology*. Oxford: Butterworth-Heinemann, 1998, pp. 125-151.
15. Tanikaze S, Sugita Y. [Cystometric examination for neurogenic bladder of neonates and infants.] *Hinyokika Kyo* 1991;37(11):1403-5. [article in Japanese]
<http://www.ncbi.nlm.nih.gov/pubmed/1767767>
16. Zoller G, Schoner W, Ringert RH. Pre-and postoperative urodynamic findings in children with tethered spinal cord syndrome. *Eur Urol* 1991;19(2):139-41.
<http://www.ncbi.nlm.nih.gov/pubmed/2022217>
17. Ghoniem GM, Roach MB, Lewis VH, Harmon EP. The value of leak pressure and bladder compliance in the urodynamic evaluation of meningomyelocele patients. *J Urol* 1990;144(6):1440-2.
<http://www.ncbi.nlm.nih.gov/pubmed/2231938>

18. Ghoniem GM, Shoukry MS, Hassouna ME. Detrusor properties in myelomeningocele patients: in vitro study. *J Urol* 1998;159(6):2193-6.
<http://www.ncbi.nlm.nih.gov/pubmed/9598568>
19. Palmer LS, Richards I, Kaplan WE. Age related bladder capacity and bladder capacity growth in children with myelomeningocele. *J Urol* 1997;158:1261-4.
<http://www.ncbi.nlm.nih.gov/pubmed/9258190>
20. Agarwal SK, McLorie GA, Grewal D, Joyner BD, Bagli DJ, Khoury AE. Urodynamic correlates of resolution of reflux in meningomyelocele patients. *J Urol* 1997;158 (3 Pt 2):580-2.
<http://www.ncbi.nlm.nih.gov/pubmed/9224367>
21. Zermann DH, Lindner H, Huschke T, Schubert J. Diagnostic value of natural fill cystometry in neurogenic bladder in children. *Eur Urol* 1997;32(2):223-8.
<http://www.ncbi.nlm.nih.gov/pubmed/9286658>
22. Webb RJ, Griffiths CJ, Ramsden PD, Neal DE. Measurement of voiding pressures on ambulatory monitoring: comparison with conventional cystometry. *Br J Urol* 1990;65(2):152-4.
<http://www.ncbi.nlm.nih.gov/pubmed/2317646>
23. McInerney PD, Vanner TF, Harris SA, Stephenson TP. Ambulatory urodynamics. *Br J Urol* 1991;67(3):272-4.
<http://www.ncbi.nlm.nih.gov/pubmed/2021814>
24. Yeung CK, Godley ML, Duffy PG, Ransley PG. Natural filling cystometry in infants and children. *Br J Urol* 1995;75(4):531-7.
<http://www.ncbi.nlm.nih.gov/pubmed/7788266>
25. Swithinbank LV, James M, Shepherd A, Abrams P. Role of ambulatory urodynamic monitoring in clinical urological practice. *Neurourol Urodyn* 1999;18(3):215-22.
<http://www.ncbi.nlm.nih.gov/pubmed/10338442>
26. McGuire EJ, Woodside JR, Borden TA, Weiss RM. Prognostic value of urodynamic testing in myelodysplastic patients. 1981. *J Urol* 2002;167(2 Pt 2):1049-53.
<http://www.ncbi.nlm.nih.gov/pubmed/11905876>
27. Sillen U, Hansson E, Hermansson G, Hjalmas, Jacobsson B, Jodal U. Development of the urodynamic pattern in infants with myelomeningocele. *Br J Urol* 1996;78(4):596-601.
<http://www.ncbi.nlm.nih.gov/pubmed/8944517>
28. Tarcian T, Bauer S, Olmedo E, Khoshbin S, Kelly M, Darbey M. Long-term follow-up of newborns with myelodysplasia and normal urodynamic findings: is follow-up necessary? *J Urol* 2001;165(2):564-7.
<http://www.ncbi.nlm.nih.gov/pubmed/11176436>
29. Kasabian NG, Bauer SB, Dyro FM, Colodny AH, Mandell J, Retik AB. The prophylactic value of clean intermittent catheterization and anticholinergic medication in newborns and infants with myelodysplasia at risk of developing urinary tract deterioration. *Am J Dis Child* 1992;146(7):840-3.
<http://www.ncbi.nlm.nih.gov/pubmed/1496955>
30. Wang SC, McGuire EJ, Bloom DA. Urethral dilatation in the management of urological complications of myelodysplasia. *J Urol* 1989;142(4):1054-5.
<http://www.ncbi.nlm.nih.gov/pubmed/2795730>
31. Lin-Dyken DC, Wolraich ML, Hawtrey CE, Doja MS. Follow-up of clean intermittent catheterization for children with neurogenic bladders. *Urology* 1992;40(6):525-9.
<http://www.ncbi.nlm.nih.gov/pubmed/1466106>
32. Kaufman AM, Ritchey ML, Roberts AC, Rudy DC, McGuire EJ. Decreased bladder compliance in patients with myelomeningocele treated with radiological observation. *J Urol* 1996;156(6):2031-3.
<http://www.ncbi.nlm.nih.gov/pubmed/8965337>
33. Wu HY, Baskin LS, Kogan BA. Neurogenic bladder dysfunction due to myelomeningocele: neonatal versus childhood treatment. *J Urol* 1997;157(6):2295-7.
<http://www.ncbi.nlm.nih.gov/pubmed/9146656>
34. Kaefer M, Pabby A, Kelly M, Darbey M, Bauer SB. Improved bladder function after prophylactic treatment of the high risk neurogenic bladder in newborns with myelomeningocele. *J Urol* 1999;162 (3 Pt 2):1068-71.
<http://www.ncbi.nlm.nih.gov/pubmed/10458433>
35. van Gool JD, Dik P, de Jong TP. Bladder-sphincter dysfunction in myelomeningocele. *Eur J Pediatr* 2001;160(7):414-20.
<http://www.ncbi.nlm.nih.gov/pubmed/11475578>

36. Bauer SB. The argument for early assessment and treatment of infants with spina bifida. *Dialogues in Pediatric Urology* 2000;23:2-3.
37. Park JM. Early reduction of mechanical load of the bladder improves compliance: experimental and clinical observations. *Dialogues in Pediatric Urology* 2000;23:6-7.
38. Lindehall B, Moller A, Hjalmas K, Jodal U. Long-term intermittent catheterization: the experience of teenagers and young adults with myelomeningocele. *J Urol* 1994;152(1):187-9.
<http://www.ncbi.nlm.nih.gov/pubmed/8201663>
39. Joseph DB, Bauer SB, Colodny AH, Mandell J, Retik AB. Clean intermittent catheterization in infants with neurogenic bladder. *Pediatrics* 1989;84(1):72-82.
<http://www.ncbi.nlm.nih.gov/pubmed/2740179>
40. Baskin LS, Kogan BA, Benard F. Treatment of infants with neurogenic bladder dysfunction using anticholinergic drugs and intermittent catheterization. *Br J Urol* 1990;66(5):532-4.
<http://www.ncbi.nlm.nih.gov/pubmed/2249125>
41. Connor JP, Betrus G, Fleming P, Perlmutter AD, Reitelman C. Early cystometrograms can predict the response to intravesical instillation of oxybutynin chloride in myelomeningocele patients. *J Urol* 1994;151(4):1045-7.
<http://www.ncbi.nlm.nih.gov/pubmed/8126787>
42. Goessl C, Knispel HH, Fiedler U, Harle B, Steffen-Wilke K, Miller K. Urodynamic effects of oral oxybutynin chloride in children with myelomeningocele and detrusor hyperreflexia. *Urology* 1998;51(1):94-8.
<http://www.ncbi.nlm.nih.gov/pubmed/9457296>
43. Haferkamp A, Staehler G, Gerner HJ, Dorsam J. Dosage escalation of intravesical oxybutynin in the treatment of neurogenic bladder patients. *Spinal Cord* 2000;38(4):250-4.
<http://www.ncbi.nlm.nih.gov/pubmed/10822396>
44. Ferrara P, D'Aleo CM, Tarquini E, Salvatore S, Salvaggio E. Side-effects of oral or intravesical oxybutynin chloride in children with spina bifida. *BJU Int* 2001;87(7):674-8.
<http://www.ncbi.nlm.nih.gov/pubmed/11350411>
45. Ellsworth PI, Borgstein NG, Nijman RJ, Reddy PP. Use of tolterodine in children with neurogenic detrusor overactivity: relationship between dose and urodynamic response. *J Urol*. 2005 Oct;174(4Pt2):1647-51.
<http://www.ncbi.nlm.nih.gov/pubmed/16148673>
46. Mahanta K, Medhi B, Kaur B, Narasimhan KL. Comparative efficacy and safety of extended-release and instant-release tolterodine in children with neural tube defects having cystometric abnormalities. *J Pediatr Urol* 2008;4(2):118-23.
<http://www.ncbi.nlm.nih.gov/pubmed/18631906>
47. Franco I. Overactive bladder in children. Part 2: Management. *J Urol* 2007;178(3Pt1):769-74; discussion 774.
<http://www.ncbi.nlm.nih.gov/pubmed/17631332>
48. Austin PF, Homsy YL, Masel JL, Cain MP, Casale AJ, Rink RC. Alpha-adrenergic blockade in children with neuropathic and nonneuropathic voiding dysfunction. *J Urol* 1999;162(3 Pt 2):1064-7.
<http://www.ncbi.nlm.nih.gov/pubmed/10458432>
49. Smith CP, Somogyi GT, Chancellor MB. Emerging role of botulinum toxin in the treatment of neurogenic and non-neurogenic voiding dysfunction. *Curr Urol Rep* 2002;3(5):382-7.
<http://www.ncbi.nlm.nih.gov/pubmed/12354347>
50. Leippold T, Reitz A, Schurch B. Botulinum toxin as a new therapy option for voiding disorders: current state of the art. *Eur Urol* 2003;44(2):165-74.
<http://www.ncbi.nlm.nih.gov/pubmed/12875934>
51. Schulte-Baukloh H, Knispel HH, Michael T. Botulinum-A toxin in the treatment of neurogenic bladder in children. *Paediatrics* 2002;110(2 Pt 1):420-1.
<http://www.ncbi.nlm.nih.gov/pubmed/12165609>
52. Luisardi L, Nader A, Koen M, Schrey A, Schindler M, Riccabona M. [Minimally invasive, safe treatment of the neurogenic bladder with botulinum-A-toxin in children with myelomeningocele.] *Aktuelle Urol* 2004;35(1):49-53. [article in German]
<http://www.ncbi.nlm.nih.gov/pubmed/14997415>
53. Hoebcke P, De Caestecker K, Vande Walle J, Dehoorne J, Raes A, Verleyen P, Van Laecke E. The effect of botulinum-A toxin in incontinent children with therapy resistant overactive detrusor. *J Urol* 2006;176(1):328-30.
<http://www.ncbi.nlm.nih.gov/pubmed/16753434>

54. Kajbafzadeh AM, Moosavi S, Tajik P, Arshadi H, Payabvash S, Salmasi AH, Akbari HR, Nejat F. Intravesical injection of botulinum toxin type A: management of neuropathic bladder and bowel dysfunction in children with myelomeningocele. *Urology* 2006;68(5):1091-6.
<http://www.ncbi.nlm.nih.gov/pubmed/17113899>
55. Akbar M, Abel R, Seyler TM, Bedke J, Haferkamp A, Gerner HJ, Möhring K. Repeated botulinum-A toxin injections in the treatment of myelodysplastic children and patients with spinal cord injuries with neurogenic bladder dysfunction. *BJU Int* 2007;100(3):639-45. Erratum in: *BJU Int* 2007;100(3):719.
<http://www.ncbi.nlm.nih.gov/pubmed/17532858>
56. Mokhless I, Gaafar S, Fouda K, Shafik M, Assem A. Botulinum A toxin urethral sphincter injection in children with nonneurogenic neurogenic bladder. *J Urol.* 2006 Oct;176(4Pt2):1767-70).
<http://www.ncbi.nlm.nih.gov/pubmed/16945643>
57. Y ounoszai MK. Stooling problems in patients with myelomeningocele. *South Med J* 1992;85(7)8-24.
<http://www.ncbi.nlm.nih.gov/pubmed/1631686>
58. S quire R, Kiely EM, Carr B, Ransley PG, Duffy PG. The clinical application of the Malone antegrade colonic enema. *J Pediatr Surg* 1993;28(8):1012-5.
<http://www.ncbi.nlm.nih.gov/pubmed/8229586>
59. Whitehead WE, Wald A, Norton NJ. Treatment options for fecal incontinence. *Dis Colon Rectum* 2001;44(1):131-42 ; discussion 142-4.
<http://www.ncbi.nlm.nih.gov/pubmed/11805574>
60. Krogh K, Kvitza B, Jorgensen TM, Laurberg S. [Treatment of anal incontinence and constipation with transanal irrigation.] *Ugeskr Laeger* 1999;161(3):253-6. [article in Danish]
<http://www.ncbi.nlm.nih.gov/pubmed/10025223>
61. Van Savage JG, Yohannes P. Laparoscopic antegrade continence enema in situ appendix procedure for refractory constipation and overflow fecal incontinence in children with spina bifida. *J Urol* 2000;164(3 Pt 2):1084-7.
<http://www.ncbi.nlm.nih.gov/pubmed/10958747>
62. Aksnes G, Diseth TH, Helseth A, Edwin B, Stange M, Aafos G, Emblem R. Appendicostomy for antegrade enema: effects on somatic and psychosocial functioning in children with myelomeningocele. *Pediatrics* 2002;109(3):484-9.
<http://www.ncbi.nlm.nih.gov/pubmed/11875145>
63. Loening-Baucke V, Desch L, Wolraich M. Biofeedback training for patients with myelomeningocele and fecal incontinence. *Dev Med Child Neurol* 1988;30(6):781-90.
<http://www.ncbi.nlm.nih.gov/pubmed/3234607>
64. Marshall DF, Boston VE. Altered bladder and bowel function following cutaneous electrical field stimulation in children with spina bifida—interim results of a randomized double-blind placebocontrolled trial. *Eur J Pediatr Surg* 1997;7(Suppl 1):41-3.
<http://www.ncbi.nlm.nih.gov/pubmed/9497117>
65. Hansson S, Caugant D, Jodal U, Svanborg-Eden C. Untreated asymptomatic bacteriuria in girls: I - Stability of urinary isolates. *BMJ* 1989;298(6677):853-5.
<http://www.ncbi.nlm.nih.gov/pubmed/2497822>
66. Hansson S, Jodal U, Lincoln K, Svanborg-Eden C. Untreated asymptomatic bacteriuria in girls: II - Effect of phenoxymethylpenicillin and erythromycin given for intercurrent infections. *BMJ* 1989;298(6677):856-9.
<http://www.ncbi.nlm.nih.gov/pubmed/2497823>
67. Hansson S, Jodal U, Noren L, Bjure J. Untreated bacteriuria in asymptomatic girls with renal scarring. *Pediatrics* 1989;84(6):964-8.
<http://www.ncbi.nlm.nih.gov/pubmed/2587151>
68. Johnson HW, Anderson JD, Chambers GK, Arnold WJ, Irwin WJ, Brinton JR. A short-term study of nitrofurantoin prophylaxis in children managed with clean intermittent catheterization. *Pediatrics* 1994;93(5):752-5.
<http://www.ncbi.nlm.nih.gov/pubmed/8165073>
69. Schlager TA, Anderson S, Trudell J, Hendley JO. Nitrofurantoin prophylaxis for bacteriuria and urinary tract infection in children with neurogenic bladder on intermittent catheterization. *J Pediatr* 1998;132(4):704-8.
<http://www.ncbi.nlm.nih.gov/pubmed/9580774>
70. Nguyen DH, Mitchell ME. Gastric bladder reconstruction. *Urol Clin North Am* 1991;18(4):649-57. <http://www.ncbi.nlm.nih.gov/pubmed/1949398>

71. Duel BP, Gonzalez R, Barthold JS. Alternative techniques for augmentation cystoplasty. *J Urol* 1998;159(3):998-1005.
<http://www.ncbi.nlm.nih.gov/pubmed/9474216>
72. Bandi G, Al-Omar O, McLorie GA. Comparison of traditional enterocystoplasty and seromuscular colocolocystoplasty lined with urothelium. *J Pediatr Urol* 2007;3(6):484-9.
<http://www.ncbi.nlm.nih.gov/pubmed/18947800>
73. Atala A, Bauer SB, Soker S, Yoo JJ, Retik AB. Tissue-engineered autologous bladders for patients needing cystoplasty. *Lancet* 2006;367(9518):1241-6.
<http://www.ncbi.nlm.nih.gov/pubmed/16631879>
74. Naglo AS. Continence training of children with neurogenic bladder and detrusor hyperactivity: effect of atropine. *Scan J Urol Nephrol* 1982;16(3):211-5.
<http://www.ncbi.nlm.nih.gov/pubmed/7163785>
75. Austin PF, Westney OL, Leng WW, McGuire EJ, Ritchey ML. Advantages of rectus fascial slings for urinary incontinence in children with neuropathic bladders. *J Urol* 2001;165(6 Pt 2):2369-71.
<http://www.ncbi.nlm.nih.gov/pubmed/11398778>
76. G uys JM, Fakhro A, Louis-Borrione C, Prost J, Hautier A. Endoscopic treatment of urinary incontinence: long-term evaluation of the results. *J Urol* 2001;165(6 Pt 2):2389-91.
<http://www.ncbi.nlm.nih.gov/pubmed/11371983>
77. Kassouf W, Capolicchio G, Bernardinucci G, Corcos J. Collagen injection for treatment of urinary incontinence in children. *J Urol* 2001;165(5):1666-8.
<http://www.ncbi.nlm.nih.gov/pubmed/11342951>
78. Kryger JV, Leveson G, Gonzalez R. Long-term results of artificial urinary sphincters in children are independent of age at implantation. *J Urol* 2001;165(6 Pt 2):2377-9.
<http://www.ncbi.nlm.nih.gov/pubmed/11371981>
79. Holmes NM, Kogan BA, Baskin LS. Placement of artificial urinary sphincter in children and simultaneous gastrocystoplasty. *J Urol* 2001;165(6 Pt 2):2366-8.
<http://www.ncbi.nlm.nih.gov/pubmed/11371944>
80. Mitchell ME, Piser JA. Intestinocystoplasty and total bladder replacement in children and young adults: follow up in 129 cases. *J Urol* 1987;138(3):579-84.
<http://www.ncbi.nlm.nih.gov/pubmed/3625861>
81. hekariz B, Upadhyay J, Demirbilek S, Barthold JS, Gonzalez R. Surgical complications of bladder augmentation: comparison between various enterocystoplasties in 133 patients. *Urology* 2000;55(1):123-8.
<http://www.ncbi.nlm.nih.gov/pubmed/10654908>
82. Medel R, Ruarte AC, Herrera M, Castera R, Podesta ML. Urinary continence outcome after augmentation ileocystoplasty as a single surgical procedure in patients with myelodysplasia. *J Urol* 2002;168(4 Pt 2):1849-52.
<http://www.ncbi.nlm.nih.gov/pubmed/12352374>
83. M etcalfe PD, Rink RC. Bladder augmentation: complications in the pediatric population. *Curr Urol Rep.* 2007 Mar;8(2):152-6.
<http://www.ncbi.nlm.nih.gov/pubmed/17303021>

13. DILATACIÓN DE LAS VÍAS URINARIAS SUPERIORES (UNIÓN URETEROPÉLVICA Y OBSTRUCCIÓN DE LA UNIÓN URETEROVESICAL)

13.1 Generalidades

La dilatación de las vías urinarias superiores sigue suponiendo un reto clínico importante en lo que se refiere a determinar qué pacientes pueden beneficiarse del tratamiento.

La obstrucción de la unión ureteropélvica (UUP) se define como una alteración del flujo urinario desde la pelvis hasta el uréter proximal con dilatación consiguiente del sistema colector y posibilidad de lesión renal. Es la causa más frecuente de hidronefrosis neonatal (1). Tiene una incidencia global de 1:1.500 y una proporción entre varones y mujeres de 2:1 en recién nacidos.

La obstrucción de la unión ureterovesical (UUV) es un proceso obstructivo del uréter distal según entra en la vejiga, lo que habitualmente se denomina megauréter obstructivo primario. Los megauréteres ocupan el segundo puesto en el diagnóstico diferencial de la hidronefrosis neonatal. Se producen con mayor frecuencia en los varones y son más probables en el lado izquierdo (2).

Mucho más difícil es la definición de obstrucción. La creación de una línea divisoria entre vías urinarias 'obstruidas' y 'no obstruidas', como si estas entidades pudieran diferenciarse claramente como 'blanco' o 'negro', es imposible. En la actualidad, la definición más aceptada es que la obstrucción representa una restricción al flujo urinario que, si no se trata, provocará un deterioro renal progresivo (3).

13.2 Diagnóstico

Debido al uso generalizado de la ecografía durante el embarazo, la hidronefrosis prenatal se detecta con más frecuencia (4). El reto en el tratamiento de las vías urinarias superiores dilatadas consiste en decidir qué niño puede ser observado, cuál debe ser tratado médicamente y cuál requiere intervención quirúrgica. No existe una prueba aislada definitiva que permita distinguir entre casos obstructivos y no obstructivos (figura 1).

13.2.1 Ecografía prenatal

Normalmente, entre las 16 y 18 semanas de gestación se visualizan los riñones de forma sistemática, cuando casi todo el líquido amniótico consiste en orina. El momento más sensible para evaluar las vías urinarias fetales es la semana 28. Cuando se detecta dilatación, la ecografía debe centrarse en la intensidad de la dilatación y la ecogenicidad de los riñones, la presencia de hidronefrosis o hidroureteronefrosis, el volumen y vaciamiento vesical, el sexo del niño y el volumen de líquido amniótico, respectivamente (5).

13.2.2 Ecografía posnatal

Dado que la deshidratación neonatal pasajera dura unas 48 horas, han de realizarse pruebas de imagen después de este período de oliguria posnatal. En los casos graves (dilatación bilateral, riñón único, oligohidramnios) se recomienda una ecografía posnatal inmediata (6). Durante la ecografía ha de evaluarse el diámetro anteroposterior de la pelvis renal, la dilatación de los cálices, las dimensiones renales, el grosor del parénquima, la ecogenicidad cortical, los uréteres, la pared de la vejiga y la orina residual.

13.2.3 Cistouretrografía miccional (CUGM)

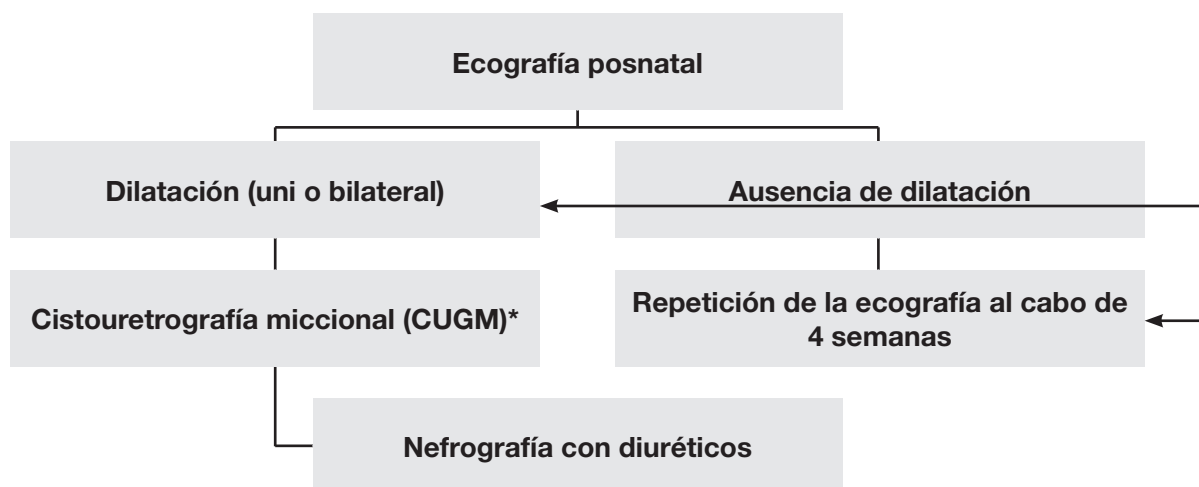
En los recién nacidos con dilatación identificada de las vías urinarias superiores, los factores primarios o asociados importantes que deben detectarse incluyen reflujo vesicoureteral en hasta el 25 % de los niños afectados (15), válvulas uretrales, ureteroceles, divertículos y vejiga neurógena. La CUGM convencional es el método de elección como procedimiento diagnóstico principal (7).

13.2.4 Nefrografía con diuréticos

La nefrografía con diuréticos es el método diagnóstico más utilizado para detectar la intensidad y la importancia funcional de los problemas del transporte de orina. El ^{99m}Tc -MAG3 es el radionúclido de elección. Es importante realizar el estudio en condiciones normalizadas (hidratación, sonda transuretral) entre la cuarta y la sexta semanas de vida (8).

Se recomienda la ingestión oral de líquidos antes de la exploración. Quince minutos antes de la inyección del radionúclido, resulta imprescindible administrar una infusión intravenosa de solución salina normal a un ritmo de 15 ml/kg durante 30 minutos y, después, a un ritmo de mantenimiento de 4 ml/kg/hora durante todo el tiempo de la investigación (9). La dosis recomendada de furosemida es de 1 mg/kg en los lactantes durante el primer año de vida, mientras que deben administrarse 0,5 mg/kg a los niños de 1 a 16 años hasta una dosis máxima de 40 mg.

Figura 2. Algoritmo diagnóstico en caso de dilatación de las vías urinarias superiores



**La evaluación diagnóstica, con inclusión de CUGM, debe comentarse con los padres, ya que un reflujo posiblemente detectado podría carecer absolutamente de repercusión clínica. Por otro lado, en la bibliografía se describe una tasa de reflujo de hasta el 25 % en casos de hidronefrosis detectada prenatalmente y confirmada posnatalmente (15), por lo que también podría tener una cierta repercusión medicolegal.*

13.3 Tratamiento

13.3.1 Tratamiento prenatal

El asesoramiento de los padres es uno de los aspectos asistenciales más importantes. El pronóstico de un riñón hidronefrótico, aun cuando se encuentre gravemente afectado, es optimista. Un riñón hidronefrótico aún puede ser capaz de proporcionar una función renal importante, mientras que las perspectivas de un riñón muy hipoplásico y displásico son desastrosas. Es importante explicar a los padres la cronología y la exactitud de la confirmación del diagnóstico definitivo de su hijo. En algunos casos hay indicios evidentes de la gravedad, como dilatación bilateral masiva, datos bilaterales de displasia hipoplásica, dilatación bilateral progresiva con oligohidramnios e hipoplasia pulmonar.

La intervención intrauterina rara vez está indicada y únicamente debe practicarse en centros con experiencia (10).

13.3.2 Obstrucción de la UUP

Lo más importante es tomar la decisión en función de pruebas complementarias seriadas, con aplicación de la misma técnica y realización en el mismo centro bajo condiciones normalizadas. La obstrucción sintomática (dolor en el costado recurrente, infección urinaria) requiere corrección quirúrgica con una pieloplastia, según la técnica abierta normalizada de Hynes y Anderson (11). Recientemente, cada vez hay más datos que respaldan el uso de un abordaje laparoscópico o retroperitoneoscópico para conseguir una pieloplastia desmembrada. Además, se ha mejorado la sutura laparoscópica mediante el uso de la robótica (16). Sin embargo, estos métodos carecen de datos a largo plazo y su confirmación plena necesitará tiempo. En los casos asintomáticos, el seguimiento conservador puede ser el tratamiento de elección.

Las indicaciones de intervención quirúrgica son una disfunción renal dividida (< 40 %), una disminución de la función renal dividida de más del 10 % en estudios posteriores, un aumento del diámetro anteroposterior en la ecografía y una dilatación de grado III y IV según lo definido por la Sociedad de urología fetal.

13.4 Megauréter

En lo que respecta a las opciones de tratamiento de los megauréteres secundarios, véase el *capítulo 14, Reflujo y válvulas*. Cuando un estudio funcional revela y confirma un drenaje ureteral adecuado, el tratamiento conservador es la mejor opción. Inicialmente, se recomienda la administración de antibióticos preventivos en dosis bajas durante el primer año de vida para prevenir las infecciones urinarias, aun cuando no existen ensayos aleatorizados prospectivos con evaluación de este régimen (12).

Con unas tasas de remisión espontánea de hasta el 85 % en casos de megauréter primario, ya no se recomienda el tratamiento quirúrgico, excepto en los megauréteres con infecciones urinarias recurrentes, deterioro de la función renal dividida y obstrucción significativa (13).

El abordaje inicial del uréter puede ser intravesical, extravesical o combinado. El enderezamiento del uréter es necesario, sin desvascularización. El afilamiento ureteral debería mejorar el flujo urinario hacia la vejiga. Ha de afinarse el uréter hasta lograr un diámetro que permita una reparación antirreflujo. Existen varias técnicas de adaptación, por ejemplo, imbricación ureteral o afilamiento por escisión (14).

13.5 Conclusión

Con el uso de la ecografía perinatal sistemática, la hidronefrosis por obstrucción de la UUP o UUV se está reconociendo con una frecuencia cada vez mayor. Una evaluación posnatal meticulosa y repetida es imprescindible para intentar identificar casos obstructivos con riesgo de insuficiencia renal y que precisan reconstrucción quirúrgica. Los métodos quirúrgicos se han normalizado bastante y deparan buenos resultados clínicos.

13.6 Bibliografía

1. Lebowitz RL, Griscom NT. Neonatal hydronephrosis: 146 cases. *Radiol Clin North Am* 1977;15(1): 49-59.
<http://www.ncbi.nlm.nih.gov/pubmed/139634>
2. Brown T, Mandell J, Lebowitz RL. Neonatal hydronephrosis in the era of sonography. *Am J Roentgenol* 1987;148(5):959-63.
<http://www.ncbi.nlm.nih.gov/pubmed/3034009>
3. Koff SA. Problematic ureteropelvic junction obstruction. *J Urol* 1987;138(2):390.
<http://www.ncbi.nlm.nih.gov/pubmed/3599261>
4. Gunn TR, Mora JD, Pease P. Antenatal diagnosis of urinary tract abnormalities by ultrasonography after 28 weeks' gestation: incidence and outcome. *Am J Obstet Gynecol* 1995;172(2 Pt 1):479-86.
<http://www.ncbi.nlm.nih.gov/pubmed/7856673>
5. Gignion A, Filiatrault D, Homsy Y, Robitaille P, Filion R, Boutin H, Leblond R. Ureteropelvic junction stenosis: antenatal ultrasonographic diagnosis, postnatal investigation, and follow-up. *Radiology* 1986;160:649-51.
<http://www.ncbi.nlm.nih.gov/pubmed/3526403>
6. Flashner SC, King LR. Ureteropelvic junction. In: *Clinical Pediatric Urology*. Philadelphia: WB Saunders, 1976, p. 693.
7. Ebel KD. Uroradiology in the fetus and newborn: diagnosis and follow-up of congenital obstruction of the urinary tract. *Pediatr Radiol* 1998;28(8):630-5.
<http://www.ncbi.nlm.nih.gov/pubmed/9716640>
8. O'Reilly P, Aurell M, Britton K, Kletter K, Rosenthal L, Testa T. Consensus on diuresis renography for investigating the dilated upper urinary tract. Radionuclides in Nephrourology Group. Consensus Committee on Diuresis Renography. *J Nucl Med* 1996;37(11):1872-6.
<http://www.ncbi.nlm.nih.gov/pubmed/8917195>
9. Choong KK, Gruenewald SM, Hodson EM, Antico VF, Farlow DC, Cohen RC. Volume expanded diuretic renography in the postnatal assessment of suspected uretero-pelvic junction obstruction. *J Nucl Med* 1992;33:2094-8.
<http://www.ncbi.nlm.nih.gov/pubmed/1460498>
10. Ruddy PP, Mandell J. Prenatal diagnosis. Therapeutic implications. *Urol Clin North Am* 1998;25(2):171-80.
<http://www.ncbi.nlm.nih.gov/pubmed/9633572>

11. Novick AC, Stroom AB. Surgery of the kidney. In: Walsh PC, Retik AB, Vaughan ED, Wein AJ (eds). *Campbell's Urology*. Philadelphia: WB Saunders, 1998, p. 3044.
12. Arena F, Baldari S, Proietto F, Centorrino A, Scalfari G, Romeo G. Conservative treatment in primary neonatal megaureter. *Eur J Pediatr Surg* 1998;8(6):347-351.
<http://www.ncbi.nlm.nih.gov/pubmed/9926303>
13. Peters CA, Mandell J, Lebowitz RL, Colodny AH, Bauer SB, Hendren WH, Retik AB. Congenital obstructed megaureters in early infancy: diagnosis and treatment. *J Urol* 1989;142(2 Pt 2):641-5.
<http://www.ncbi.nlm.nih.gov/pubmed/2746792>
14. Sripathi V, King PA, Thomson MR, Bogle MS. Primary obstructive megaureter. *J Pediatr Surg* 1991;26(7):826-9.
<http://www.ncbi.nlm.nih.gov/pubmed/1895193>
15. Thomas DF. Prenatally detected uropathy: epidemiological considerations. *Br J Urol* 1998;81(Suppl 2):8-12.
<http://www.ncbi.nlm.nih.gov/pubmed/9602790>
16. Olsén LH, Rawashdeh YF, Jorgensen TM. Pediatric robot assisted retroperitoneoscopic pyeloplasty: a 5-year experience. *J Urol* 2007;178(5):2137-41.
<http://www.ncbi.nlm.nih.gov/pubmed/17870122>

14. REFLUJO VESICoureTERAL (RVU)

14.1 Generalidades

El RVU es una anomalía urológica muy frecuente en la infancia y probablemente es uno de los aspectos más controvertidos en pediatría (1). Se define como el flujo retrógrado no fisiológico de orina desde la vejiga hacia el uréter o la pelvis renal y los cálices. Mientras que el RVU primario es una anomalía de la unión ureterovesical de base genética (2), el reflujo secundario se debe a una obstrucción anatómica o funcional de la salida de la vejiga, con la consiguiente elevación de las presiones, o a enfermedades inflamatorias. El RVU primario puede asociarse a otras alteraciones morfológicas y funcionales de las vías urinarias inferiores.

En torno al 1 %-2 % de todos los niños presenta RVU, mientras que aparece RVU en el 25 %-40 % de los niños con pielonefritis aguda (1). En los recién nacidos, la incidencia de reflujo es mayor en los niños que en las niñas, pero en etapas posteriores de la vida, las niñas se encuentran 4-6 veces más afectadas que los niños. La incidencia de hidronefrosis diagnosticada prenatalmente causada por RVU oscila entre el 17 % y 37 % (3, 4). Alrededor del 30 %-50 % de los niños con RVU sintomático presentan signos radiológicos de formación de cicatrices renales, como consecuencia de una displasia congénita o lesión postinfecciosa adquirida. Parece que el reflujo intrarrenal de orina infectada es el principal responsable de la lesión renal.

La nefropatía por reflujo (NR) podría ser la causa más frecuente de hipertensión arterial infantil. Los estudios de seguimiento revelan que en cerca del 10 %-20 % de los niños con NR se desarrolla hipertensión arterial o nefropatía terminal (5). En estudios más antiguos, el 15 %-30 % de los casos de insuficiencia renal crónica en niños y jóvenes se ha atribuido sistemáticamente a pielonefritis crónica y NR (6). Sin embargo, el conocimiento de la morbilidad relacionada con el RVU ha dado lugar a un diagnóstico y tratamiento más generalizado, lo que parece que ha provocado una reducción del número de pacientes afectados por NR. Así pues, el diagnóstico y tratamiento del RVU han alterado la epidemiología de la hipertensión arterial y la insuficiencia renal en los niños y jóvenes. En una serie reciente de poblaciones sometidas a trasplante renal, el 2 %-3 % de los casos tuvieron que ver con pielonefritis crónica (7).

Estudios de gemelos y familias han revelado que el RVU tiene una base genética (2). Los hermanos de pacientes con reflujo conocido presentan una prevalencia aproximada de reflujo del 30 %, teniendo los hermanos más jóvenes un mayor riesgo. Los hijos de padres con reflujo presentan un riesgo de progresión a reflujo de prácticamente el 70 %. Dado que los hermanos y la descendencia de los afectados suelen permanecer asintomáticos, se aconseja someterlos sistemáticamente a cribado de reflujo (8, 9).

El tratamiento de los niños afectados se ha centrado en prevenir la infección y la lesión del parénquima renal permanente y sus complicaciones tardías mediante profilaxis antibiótica o corrección quirúrgica del reflujo. Sin embargo, sigue habiendo controversia en relación con las estrategias óptimas de tratamiento de los niños con RVU primario (10-12).

14.2 Clasificación

En 1985, el Comité internacional para el estudio del reflujo introdujo un sistema uniforme para la clasificación del RVU (13) (tabla 1). Este sistema de graduación combina dos clasificaciones precedentes y se basa en el grado de llenado retrógrado y dilatación del uréter, la pelvis renal y los cálices en una CUGM. El Comité también describió una técnica normalizada de CUGM para permitir que los resultados fueran comparables.

Tabla 1: Sistema de graduación del reflujo vesicoureteral según el Comité internacional para el estudio del reflujo (13)

Grado I	El reflujo no llega a la pelvis renal; grados variables de dilatación ureteral
Grado II	El reflujo llega a la pelvis renal; ausencia de dilatación del sistema colector; fondos de saco normales
Grado III	Dilatación leve o moderada del uréter, con o sin torsión; dilatación moderada del sistema colector; fondos de saco normales o mínimamente deformados
Grado IV	Dilatación moderada del uréter con o sin torsión; dilatación moderada del sistema colector; fondos de saco despuntados, aunque las impresiones de las papilas siguen siendo visibles
Grado V	Dilatación y torsión macroscópicas del uréter, dilatación pronunciada del sistema colector; las impresiones papilares ya no son visibles; reflujo intraparenquimatoso

14.3 Estudio diagnóstico

Un estudio diagnóstico básico consta de anamnesis completa (con antecedentes familiares), exploración física, análisis de orina, urocultivos y, si hay que evaluar la función renal, creatinina sérica. El diagnóstico por imagen del RVU abarca modalidades radiológicas y ecográficas (14). Entre las técnicas radiológicas figuran la CUGM, el método más extendido para evaluar el reflujo, y la cistografía isotópica (CI).

En la CI, la exposición a la radiación es significativamente menor que en la CUGM con radioscopia continua, pero los detalles anatómicos representados son muy inferiores. Con la introducción de la radioscopia pulsada, pudo reducirse notablemente la exposición a la radiación de la CUGM. El uso de la CUGM permite determinar el grado de reflujo (en un riñón solitario o duplicado) y la evaluación de la configuración vesical y ureteral. Además, la CUGM es el estudio de elección para obtener imágenes de la uretra. El diagnóstico ecográfico del RVU con administración intravesical de un medio de contraste ecográfico (uroecografía miccional [UEM]) se utiliza en su mayor parte como modalidad para evaluar el reflujo primario en niñas y durante el seguimiento.

En los casos complejos puede ser necesaria una urografía por resonancia magnética para evaluar las vías urinarias superiores.

El ácido dimercaptosuccínico (DMSA) es el mejor producto nuclear para visualizar el tejido cortical, evaluar el parénquima renal y confirmar la presencia de cicatrices renales. Los niños con DMSA normal durante una IU aguda tienen un riesgo bajo de lesión renal. Los niños con DMSA de seguimiento normal y RVU de bajo grado presentan una resolución espontánea más frecuente del RVU (15).

En caso de incontinencia o de orina residual, pueden realizarse estudios urodinámicos para detectar anomalías funcionales de las vías urinarias inferiores. Estas pruebas son más importantes cuando se sospecha reflujo secundario, como en los pacientes con espina bífida o los niños cuya CUGM indica la presencia de válvulas uretrales posteriores residuales. No obstante, en la mayoría de los casos

de disfunción miccional no neurógena, el diagnóstico y el seguimiento pueden limitarse a pruebas incruentas (diagramas miccionales, ecografía, uroflujometría). En los pocos niños restantes con resultados no concluyentes y que son resistentes al tratamiento se requieren pruebas urodinámicas. El tratamiento adecuado de la disfunción miccional dará lugar, a menudo, a la resolución del reflujo (16).

Antiguamente, se consideraba que la cistoscopia era esencial para evaluar el RVU. Se pensaba que la posición y la forma de los orificios ureterales se correlacionaban con el grado y el pronóstico. Los datos posteriores han demostrado que las observaciones cistoscópicas no contribuyen de manera significativa al resultado del tratamiento (17). Puede practicarse una cistoscopia en el momento de la cirugía abierta para identificar otras anomalías anatómicas, como duplicación ureteral y ectopia ureteral.

14.4 Tratamiento

El diagnóstico precoz y la actitud expectante son los pilares del tratamiento (tabla 2). El objetivo último del tratamiento consiste en permitir el crecimiento renal normal y en prevenir una lesión permanente del parénquima renal y sus complicaciones tardías (nefropatía por reflujo, véase anteriormente). No existe una estrategia terapéutica única para todos los contextos clínicos de RVU.

Las opciones terapéuticas comprenden tratamiento conservador (médico), incluida la profilaxis antibiótica, y estrategias intervencionistas (por ejemplo, inyección subureteral endoscópica, corrección quirúrgica laparoscópica o abierta del reflujo), aislados o en combinación.

La elección individual del tratamiento se basa en la presencia de cicatrices renales, la evolución clínica, el grado de reflujo, la función renal ipsilateral, la bilateralidad, la capacidad y función vesical, las anomalías asociadas de las vías urinarias, la edad, el cumplimiento terapéutico y las preferencias de los padres.

La corrección quirúrgica se encuentra justificada en caso de infecciones febriles recurrentes a pesar de la profilaxis antibiótica (infecciones intercurrentes), incumplimiento médico, nuevas cicatrices y presencia de malformaciones asociadas (por ejemplo, sistemas duplicados, divertículo de Hutch o uréter ectópico).

En el RVU secundario, el objetivo es el tratamiento de la afección subyacente. Cuando el RVU persiste después de un tratamiento satisfactorio del trastorno subyacente, el tratamiento posterior depende de las circunstancias clínicas individuales.

Tabla 2: Tratamiento del reflujo

Edad del paciente	Grado de reflujo/sexo	Tratamiento
< 1 año		Conservador
1-5 años	Grado I-III	Conservador
	Grado IV-V	Corrección quirúrgica
> 5 años	Niños	La indicación de la cirugía es excepcional
	Niñas	Corrección quirúrgica

14.4.1 Abordaje conservador

La justificación del tratamiento conservador es la observación de que el RVU puede resolverse de manera espontánea con el tiempo, principalmente en pacientes jóvenes con un reflujo de grado bajo (81 % y 48 % en el RVU de grado I-II y III-V, respectivamente) (18, 19). El objetivo del tratamiento conservador es la prevención de las IU febriles.

La educación y el seguimiento sistemático del paciente y los padres, un consumo elevado de líquidos, el vaciamiento regular y completo de la vejiga (en caso necesario, con doble micción) y la

profilaxis antibiótica en dosis bajas son aspectos clave del tratamiento conservador. En los niños con RVU de bajo grado puede aconsejarse la circuncisión.

El tratamiento conservador debe descartarse en favor de la intervención quirúrgica en todos los casos de infecciones intercurrentes febriles, así como en las niñas en que el RVU ha persistido hasta una edad a la que ya no cabe esperar la resolución espontánea. En los niños de 5 años o más puede interrumpirse la profilaxis antibiótica y las indicaciones de la corrección quirúrgica del reflujo son excepcionales.

14.4.2 Tratamiento intervencionista

14.4.2.1 Cirugía abierta

Se han descrito varias técnicas intra y extravesicales para la corrección quirúrgica del reflujo. Aunque los diferentes métodos tienen ventajas y complicaciones concretas, todos ellos comparten el principio básico de prolongar la porción intramural del uréter mediante la inclusión submucosa del uréter. Se ha demostrado que todas las técnicas son seguras, con una tasa baja de complicaciones y unas tasas de éxito excelentes (92 %-98 %). En la actualidad, los procedimientos más populares son los de Lich-Gregoir, Politano-Leadbetter, Cohen y la ureteroneocistostomía de Psoas-Hitch (20, 21).

La cirugía en el período neonatal comporta un riesgo elevado de dañar gravemente la función vesical. Cuando se prevé una intervención extravesical, ha de realizarse una cistoscopia antes de la operación para evaluar la mucosa vesical y la posición y configuración de los orificios uterterales. En caso de reflujo bilateral pueden contemplarse procedimientos antirreflujo intravesicales, ya que la reparación extravesical bilateral simultánea del reflujo entraña un mayor riesgo de retención urinaria postoperatoria temporal (22).

14.4.2.2 Corrección laparoscópica del reflujo

En un pequeño número de niños, el RVU se corrige por vía laparoscópica. Aunque las tasas de éxito son similares a las de la cirugía abierta, la corrección laparoscópica del reflujo requiere significativamente más tiempo, por lo que carece de ventajas evidentes (23). En la actualidad, no puede recomendarse un abordaje laparoscópico como procedimiento habitual (24).

14.4.2.3 Tratamiento endoscópico

Aunque sigue siendo fundamentalmente experimental, el tratamiento endoscópico del RVU ofrece la ventaja de permitir tratar el defecto anatómico subyacente al tiempo que evita la morbilidad de la cirugía abierta (25). Gracias a la introducción de sustancias biodegradables, la inyección subureteral endoscópica de sustancias que refuerzan el tejido (material de relleno) se ha convertido en una alternativa a la profilaxis antibiótica a largo plazo y la intervención quirúrgica en el tratamiento del RVU en niños (26). Aunque aún no hay ensayos prospectivos en los que se demuestre que el tratamiento endoscópico es tan eficaz como el conservador, el tratamiento endoscópico se está utilizando actualmente como tratamiento inicial del reflujo en algunos centros. Una validación clínica sólida de su eficacia se ve dificultada por la falta de estudios apropiados desde el punto de vista metodológico. En un metaanálisis reciente (27), con inclusión de 5.527 pacientes y 8.101 unidades renales, la tasa de resolución del reflujo (por uréter) después de un tratamiento para el reflujo de grado I y II fue del 78,5 %, para el de grado III del 72 %, para el de grado IV del 63 % y para el de grado V del 51 %. Cuando la primera inyección no tuvo éxito, el segundo tratamiento logró una tasa de éxito del 68 % y el tercer tratamiento, del 34 %. La tasa de éxito global con una o más inyecciones fue del 85 %. La tasa de éxito fue significativamente menor en los sistemas duplicados (50 %) que en los únicos (73 %) y en las vejigas neuropáticas (62 %) que en las normales (74 %).

14.5 Seguimiento

El seguimiento tras la corrección quirúrgica del RVU es objeto de polémica. En una actualización reciente del *International Reflux Study*, los autores publicaron los resultados de una urografía a los 10 años del tratamiento médico o quirúrgico del RVU. Llegaron a la conclusión de que, con un tratamiento cuidadoso, tan sólo un pequeño porcentaje de niños con reflujo grave presentaron nuevas

ciatrices y rara vez después del primer período de seguimiento de 5 años, así como que no hubo diferencias entre los niños tratados médica o quirúrgicamente (28). Por consiguiente, no se recomienda la realización sistemática de estudios isotópicos.

Dado que la CUGM postoperatoria no permite identificar a los niños con riesgo de sufrir IU febriles, esta prueba complementaria es opcional. Aunque es posible que la CUGM no sea necesaria en los casos clínicamente asintomáticos después de cirugía abierta (29), es obligatoria después del tratamiento endoscópico.

La obstrucción de las vías urinarias superiores se descarta mediante una ecografía en el momento del alta y a los 3 meses de la operación. El protocolo de seguimiento ha de incluir la medición de la presión arterial y un análisis de orina.

14.6 Bibliografía

1. Fanos V, Cataldi L. Antibiotics or surgery for vesicoureteric reflux in children. *Lancet* 2004;364(9446): 1720-2. <http://www.ncbi.nlm.nih.gov/pubmed/15530633>
2. Murawski IJ, Gupta IR. Vesicoureteric reflux and renal malformations: a developmental problem. *Clin Genet* 2006;69(2):105-17. <http://www.ncbi.nlm.nih.gov/pubmed/16433689>
3. Anderson NG, Wright S, Abbott GD, Wells JE, Mogridge N. Fetal renal pelvic dilatation - poor predictor of familial vesicoureteric reflux. *Pediatr Nephrol* 2003;18(9):902-5. <http://www.ncbi.nlm.nih.gov/pubmed/12883970>
4. Phan V, Traubici J, Hershenfield B, Stephens D, Rosenblum ND, Geary DF. Vesicoureteral reflux in infants with isolated antenatal hydronephrosis. *Pediatr Nephrol* 2003;18(12):1224-8. <http://www.ncbi.nlm.nih.gov/pubmed/14586679>
5. Blumenthal I. Vesicoureteric reflux and urinary tract infection in children. *Postgrad Med J* 2006;82(963):31-5. <http://www.ncbi.nlm.nih.gov/pubmed/16397077>
6. Ardissino G, Avolio L, Dacco V, Testa S, Marra G, Vigano S, Loi S, Caione P, De Castro R, De Pascale S, Marras E, Riccipetoni G, Selvaggio G, Pedotti P, Claris-Appiani A, Ciofani A, Dello Strologo L, Lama G, Montini G, Verri-na E; Italkid Project. Long-term outcome of vesicoureteral reflux associated chronic renal failure in children. Data from the Italkid Project. *J Urol* 2004;172(1):305-10. <http://www.ncbi.nlm.nih.gov/pubmed/15201801>
7. Vallee JP, Vallee MP, Greenfield SP, Wan J, Springate J. Contemporary incidence of morbidity related to vesicoureteral reflux. *Urology* 1999;53(4):812-5. <http://www.ncbi.nlm.nih.gov/pubmed/10197863>
8. Hollowell JG, Greenfield SP. Screening siblings for vesicoureteral reflux. *J Urol* 2002;168(5):2138-41. <http://www.ncbi.nlm.nih.gov/pubmed/12394743>
9. Giel DW, Noe HN, Williams MA. Ultrasound screening of asymptomatic siblings of children with vesicoureteral reflux: a long-term followup study. *J Urol* 2005;174(4 Pt 2):1602-4. <http://www.ncbi.nlm.nih.gov/pubmed/16148662>
10. Elder JS, Peters CA, Arant BS Jr, Ewalt DH, Hawtrey CE, Hurwitz RS, Parrott TS, Snyder HM 3rd, Weiss RA, Woolf SH, Hasselblad V. Pediatric Vesicoureteral Reflux Guidelines Panel summary report on the management of primary vesicoureteral reflux in children. *J Urol* 1997;157(5):1846-51. <http://www.ncbi.nlm.nih.gov/pubmed/9112544>
11. Smellie JM, Barratt TM, Chantler C, Gordon I, Prescod NP, Ransley PG, Woolf AS. Medical versus surgical treatment in children with severe bilateral vesicoureteric reflux and bilateral nephropathy: a randomised trial. *Lancet* 2001;357(9265):1329-33. <http://www.ncbi.nlm.nih.gov/pubmed/11343739>
12. Wheeler DM, Vimalachandra D, Hodson EM, Roy LP, Smith GH, Craig JC. Interventions for primary vesicoureteric reflux. *Cochrane Database Syst Rev* 2004; (3):CD001532. <http://www.ncbi.nlm.nih.gov/pubmed/15266449>
13. Lebowitz RL, Olbing H, Parkkulainen KV, Smellie JM, Tamminen-Mobius TE. International Reflux Study in Children: international system of radiographic grading of vesicoureteric reflux. *Pediatr Radiol* 1985;15(2):105-9. <http://www.ncbi.nlm.nih.gov/pubmed/3975102>

14. Darge K, Riedmiller H. Current status of vesicoureteral reflux diagnosis. *World J Urol* 2004;22:88-95.
<http://www.ncbi.nlm.nih.gov/pubmed/15173954>
15. Camacho V, Estorch M, Fraga G, Mena E, Fuertes J, Hernandez MA, Flotats A, Carrio I. DMSA study performed during febrile urinary tract infection: a predictor of patient outcome? *Eur J Nucl Med Mol Imaging* 2004;31(6):862-6.
<http://www.ncbi.nlm.nih.gov/pubmed/14758509>
16. Koff SA, Wagner TT, Jayanthi VR. The relationship among dysfunctional elimination syndromes, primary vesicoureteral reflux and urinary tract infections in children. *J Urol* 1998;160(3 Pt 2):1019-22.
<http://www.ncbi.nlm.nih.gov/pubmed/9719268>
17. Elder JS. Guidelines for consideration for surgical repair of vesicoureteric reflux. *Curr Opin Urol* 2000;10(6):579-85.
<http://www.ncbi.nlm.nih.gov/pubmed/11148729>
18. Arant BS Jr. Medical management of mild and moderate vesicoureteral reflux: followup studies of infants and young children. A preliminary report of the Southwest Pediatric Nephrology Study Group. *J Urol* 1992;148(5 Pt 2):1683-7.
<http://www.ncbi.nlm.nih.gov/pubmed/1433588>
19. Smellie JM, Jodal U, Lax H, Mobius TT, Hirche H, Olbing H; Writing Committee, International Reflux Study in Children (European Branch). Outcome at 10 years of severe vesicoureteric reflux managed medically: report of the International Reflux Study in Children. *J Pediatr* 2001;139:656-63.
<http://www.ncbi.nlm.nih.gov/pubmed/11713442>
20. Austin JC, Cooper CS. Vesicoureteral reflux: surgical approaches. *Urol Clin North Am* 2004;31(3): 543-57.
<http://www.ncbi.nlm.nih.gov/pubmed/15313064>
21. H eidenreich A, Ozgur E, Becker T, Haupt G. Surgical management of vesicoureteral reflux in pediatric patients. *World J Urol* 2004;22(2):96-106.
<http://www.ncbi.nlm.nih.gov/pubmed/15221260>
22. Lipski BA, Mitchell ME, Burns MW. Voiding dysfunction after bilateral extravesical ureteral reimplantation. *J Urol* 1998;159(3):1019-21.
<http://www.ncbi.nlm.nih.gov/pubmed/9474222>
23. Janetschek G, Radmayr C, Bartsch G. Laparoscopic ureteral anti-reflux plasty reimplantation. First clinical experience. *Ann Urol (Paris)* 1995;29:101-5.
<http://www.ncbi.nlm.nih.gov/pubmed/7645993>
24. El-Ghoneimi A. Paediatric laparoscopic surgery. *Curr Opin Urol* 2003;13(4):329-35.
<http://www.ncbi.nlm.nih.gov/pubmed/12811298>
25. Chertin B, Puri P. Endoscopic management of vesicoureteral reflux: does it stand the test of time? *Eur Urol* 2002;42(6):598-606.
<http://www.ncbi.nlm.nih.gov/pubmed/12477657>
26. L ightner DJ. Review of the available urethral bulking agents. *Curr Opin Urol* 2002;12:333-8.
<http://www.ncbi.nlm.nih.gov/pubmed/12072655>
27. Elder JS, Diaz M, Caldamone AA, Cendron M, Greenfield S, Hurwitz R, Kirsch A, Koyle MA, Pope J, Shapiro E. Endoscopic therapy for vesicoureteral reflux: a meta-analysis. I. Reflux resolution and urinary tract infection. *J Urol* 2006;175(2):716-22.
<http://www.ncbi.nlm.nih.gov/pubmed/16407037>
28. Olbing H, Smellie JM, Jodal U, Lax H. New renal scars in children with severe VUR: a 10-year study of randomized treatment. *Pediatr Nephrol* 2003(11);18:1128-31.
<http://www.ncbi.nlm.nih.gov/pubmed/14523634>
29. Barrieras D, Lapointe S, Reddy PP, Williot P, McLorie GA, Bigli D, Khoury AE, Merguerian PA. Are postoperative studies justified after extravesical ureteral reimplantation? *J Urol* 2000;164(3 Pt 2): 1064-6.
<http://www.ncbi.nlm.nih.gov/pubmed/10958758>

15. LITIASIS URINARIA

15.1 Generalidades

La litiasis pediátrica es un problema clínico importante en la práctica urológica pediátrica. Debido a su naturaleza recurrente, hay que hacer todo lo posible por identificar la anomalía metabólica subya-

cente para poder tratarla adecuadamente. La obtención de un estado de ausencia de cálculos con el tratamiento intervencionista y un seguimiento estrecho son de capital importancia.

La litiasis pediátrica tiene sus propias características peculiares, que difieren en cuanto a presentación y tratamiento con respecto a la observada en adultos. En comparación con los adultos con litiasis, que tienen más probabilidades de ser varones, ambos sexos se afectan prácticamente por igual. La mayoría de los cálculos pediátricos se encuentran localizados en las vías urinarias superiores. Sin embargo, los cálculos vesicales siguen siendo frecuentes en las zonas subdesarrolladas del mundo y suelen ser cálculos de urato ácido de amonio y de ácido úrico, lo que indica firmemente la intervención de factores alimentarios (1).

La incidencia y las características de los cálculos muestran una amplia variación geográfica en los niños. Aunque la litiasis urinaria suele considerarse una enfermedad relativamente poco frecuente, es muy común en algunas partes del mundo. La litiasis pediátrica es endémica en Turquía, Pakistán y algunos estados del sur de Asia, África y Sudamérica. En el Reino Unido y otros países europeos, el 75 % de los cálculos en niños están compuestos de matriz orgánica y estruvita, y muchos coinciden con una infección por *Proteus* y anomalías de las vías urinarias (2).

15.2 Mecanismos de formación de cálculos, diagnóstico de los factores etiológicos y tratamiento médico de tipos concretos de cálculos

La formación de cálculos urinarios es resultado de un proceso complejo en el que intervienen factores anatómicos y metabólicos y la presencia de infección.

Cuando se encuentran supersaturadas en orina, las moléculas de calcio, oxalato, ácido úrico y cistina pueden inducir la formación de cálculos. Una concentración baja de inhibidores de la cristalización (citrato, magnesio, pirofosfato, macromoléculas y glucosaminoglucanos) es, en ocasiones, el único factor que influye en la formación de cálculos urinarios. Los cambios del pH urinario también afectan a la formación de cálculos.

Una alteración del flujo de orina debido a una morfología anómala puede facilitar la estasis y aumentar la concentración de sustancias formadoras de cálculos.

15.2.1 Cálculos cálcicos

Los cálculos cálcicos suelen estar formados por oxalato cálcico o fosfato cálcico. La supersaturación de calcio (hipercalcúria) y oxalato (hiperoxalúria) o una reducción de la concentración de inhibidores como citrato (hipocitraturia) tienen una función esencial en la formación de cálculos de oxalato cálcico.

Hipercalcúria. Se define por una excreción de calcio en orina de 24 h superior a 4 mg/kg/día en un niño con un peso menor de 60 kg. En los niños menores de 3 meses, 5 mg/kg/día se considera el límite superior de la normalidad respecto a la excreción de calcio (3).

La hipercalcúria puede clasificarse en idiopática o secundaria. Se diagnostica hipercalcúria idiopática cuando las pruebas complementarias clínicas, analíticas y radiológicas no logran identificar una causa subyacente. La hipercalcúria secundaria aparece cuando un proceso conocido origina una cantidad excesiva de calcio urinario. En la hipercalcúria secundaria (hipercalcémica), una concentración sérica elevada de calcio puede obedecer a un aumento de la resorción ósea (hiperparatiroidismo, hipertiroidismo, inmovilización, acidosis, enfermedad metastásica) o a hiperabsorción digestiva (hipervitaminosis D) (4).

Una buena prueba de cribado de la hipercalcúria compara el cociente urinario entre calcio y creatinina. El cociente calcio:creatinina normal en los niños es menor de 0,2. Cuando el cociente calculado es mayor de 0,2 está indicado repetir la prueba. Los recién nacidos y lactantes presentan una mayor excreción de calcio y una menor excreción de creatinina que los niños mayores (3, 4). Cuando los cocientes de seguimiento son normales, no se necesitan más análisis de hipercalcúria. Sin embargo, si el cociente sigue siendo elevado, ha de realizarse una recogida de orina de 24 horas cronometrada y calcularse la excreción de calcio.

El análisis de la excreción de calcio durante 24 horas es el método de referencia para el diagnóstico de hipercalciuria. Cuando la excreción de calcio es mayor de 4 mg/kg/día (0,1 mmol/kg/día), se confirma el diagnóstico de hipercalciuria y está justificada una evaluación más profunda. En ella se incluyen las concentraciones de bicarbonato sérico, creatinina, fosfatasa alcalina, calcio, magnesio, pH y hormona paratiroidea. El pH debe medirse en orina evacuada recientemente (3-6).

También ha de recogerse orina de 24 h para medir calcio, fósforo, sodio, magnesio, citrato y oxalato. Mientras tanto hay que probar manipulaciones alimentarias para normalizar el calcio en orina (6).

El tratamiento inicial siempre consiste en aumentar la ingestión de líquidos y la diuresis. La modificación de la alimentación forma parte imprescindible de un tratamiento eficaz. Hay que derivar al niño a un dietista para evaluar con exactitud el aporte diario de calcio, proteínas de origen animal y sodio. Se recomienda la restricción de sodio en la dieta, así como el mantenimiento de un aporte de calcio compatible con las necesidades diarias del niño (7).

Puede realizarse un ensayo breve con una dieta con bajo contenido en calcio para determinar si el aporte exógeno de calcio contribuye a una calciuria elevada. Sin embargo, hay que tener gran precaución al tratar de restringir el aporte de calcio durante períodos prolongados (grado de comprobación científica: 3; grado de recomendación: B).

Pueden utilizarse hidroclorotiazida y otros diuréticos tiazídicos para tratar la hipercalciuria en una dosis de 1-2 mg/kg/día (2, 8) (grado de comprobación científica: 3; grado de recomendación: C). El tratamiento con citrato también resulta útil cuando las concentraciones de citrato son bajas o persiste la hipercalciuria a pesar de otros tratamientos (2, 9) (grado de comprobación científica: 4; grado de recomendación: C).

Hiperoxaluria. El ácido oxálico es un metabolito que se excreta por los riñones. Tan sólo el 10 %-15 % del oxalato procede de la dieta. Los niños normales en edad escolar excretan menos de 50 mg (0,57 mmol)/1,73 m²/día (2, 10), mientras que los lactantes excretan cuatro veces más. La hiperoxaluria puede ser resultado de un aporte alimentario elevado, de hiperabsorción intestinal (como en el síndrome del intestino corto) o de un defecto congénito del metabolismo.

En la hiperoxaluria primaria puede ser deficiente una de las dos enzimas hepáticas que intervienen en el metabolismo del oxalato. En la hiperoxaluria primaria hay un mayor depósito de oxalato cálcico en el riñón y la orina. Con el aumento del depósito de oxalato cálcico en los riñones, la insuficiencia renal puede seguirse de un depósito de oxalato cálcico en otros tejidos. El diagnóstico se establece a tenor del hallazgo analítico de hiperoxaluria intensa y de los síntomas clínicos. El diagnóstico definitivo requiere una biopsia hepática para analizar la actividad enzimática.

Otras formas de hiperoxaluria, como las que se han mencionado anteriormente, pueden deberse a una hiperabsorción de oxalato en caso de enfermedad inflamatoria intestinal, pancreatitis y síndrome del intestino corto. No obstante, la mayoría de los niños que presentan grados elevados de excreción urinaria de oxalato no tienen ningún problema metabólico ni una causa alimentaria. Es lo que se conoce como hiperoxaluria 'leve' idiopática; en estos casos sólo hay unas concentraciones urinarias de oxalato ligeramente elevadas. El tratamiento de la hiperoxaluria consiste en la estimulación de una diuresis elevada, la restricción del oxalato alimentario y un aporte regular de calcio. La piridoxina puede ser útil para reducir las concentraciones urinarias, especialmente en la hiperoxaluria primaria (2, 10) (grado de comprobación científica: 4; grado de recomendación: C).

Hipocitraturia. El citrato es un inhibidor de los cálculos urinarios. Actúa uniéndose al calcio y mediante la inhibición directa del crecimiento y la agregación de los cristales de oxalato y fosfato cálcico. Por tanto, un citrato urinario bajo puede ser una causa importante de litiasis cálcica. En los adultos, la hipocitraturia consiste en una excreción urinaria de citrato de menos de 320 mg/día (1,5 mmol/día); este valor ha de ajustarse en los niños en función del tamaño corporal (11, 12).

La hipocitraturia suele aparecer en ausencia de síntomas coexistentes o trastornos metabólicos conocidos. También puede surgir junto con acidosis metabólica, acidosis tubular distal o síndromes diarreicos.

Los factores ambientales que reducen el citrato urinario comprenden un aporte elevado de proteínas y un consumo excesivo de sal. Muchos trabajos subrayan la importancia de la hipocitraturia en la litiasis cálcica pediátrica. La presencia de hipocitraturia oscila entre el 30 % y el 60 % en los niños con litiasis cálcica.

Debido al mayor riesgo de cálculos en caso de hipocitraturia, se recomienda restaurar unas concentraciones normales de citrato para reducir la formación de cálculos. Aunque en algunos estudios se ha demostrado que el tratamiento reconstitutivo con citrato reduce el riesgo de formación de cálculos en una población adulta, hay pocos estudios relevantes en niños. La hipocitraturia se trata con citrato potásico a una dosis inicial de 1 mEq/kg, administrado en dos dosis divididas (12) (grado de comprobación científica: 3; grado de recomendación: B).

15.2.2 Cálculos de ácido úrico

Los cálculos de ácido úrico representan el 4 %-8 % de los cálculos urinarios en los niños. El ácido úrico es el producto final del metabolismo de las purinas. La hiperuricosuria es la principal causa de formación de cálculos de ácido úrico en los niños. Se considera hiperuricosuria una producción diaria de ácido úrico superior a 10 mg/kg/día (2).

La formación de cálculos de ácido úrico depende principalmente de la presencia de una composición ácida de la orina. La disociación y solubilidad del ácido úrico se reducen mucho a un pH inferior a 5,8. A medida que el pH se torna más alcalino, los cristales de ácido úrico se hacen más solubles y se reduce el riesgo de formación de cálculos de ácido úrico.

En la forma familiar o idiopática de hiperuricosuria, los niños suelen presentar unas concentraciones séricas normales de ácido úrico. En otros niños, puede estar causada por una producción excesiva de ácido úrico secundaria a defectos congénitos del metabolismo, trastornos mieloproliferativos u otras causas de destrucción celular. La hiperuricosuria también está causada por un aporte elevado de purinas y proteínas. Aunque la hiperuricosuria es un factor de riesgo para la formación de cálculos de oxalato cálcico en los adultos, no parece ser un factor de riesgo importante en los niños.

Los cálculos de ácido úrico no son opacos. Las radiografías simples son insuficientes para demostrar cálculos de ácido úrico, de modo que se utiliza la ecografía renal y la TC helicoidal para su diagnóstico.

La alcalinización de la orina es la piedra angular del tratamiento y la prevención de los cálculos de ácido úrico. Los preparados con citrato son útiles como alcalinizantes. El mantenimiento de un pH urinario de entre 6 y 6,5 resulta suficiente para evitar los cálculos de ácido úrico (2).

15.2.3 Cálculos de cistina

La cistinuria es la causa de la formación de cálculos de cistina y explica el 2 %-6 % de todos los cálculos urinarios en los niños. La cistinuria es un trastorno autosómico incompletamente recesivo que se caracteriza por la incapacidad de los túbulos renales de reabsorber cuatro aminoácidos básicos, cistina, ornitina, lisina y arginina.

De estos cuatro aminoácidos, tan sólo la cistina tiene una solubilidad escasa en la orina, por lo que únicamente pueden formarse cálculos de cistina en caso de una excreción excesiva en la orina. La solubilidad de la cistina depende del pH, de modo que su precipitación comienza con unos valores de pH < 7,0. Otras alteraciones metabólicas, tales como hipercalciuria, hipocitraturia e hiperuricosuria, pueden acompañar a la cistinuria, por lo que da lugar a la formación de cálculos de composición mixta.

Los cálculos de cistina son débilmente radiotransparentes y pueden ser difíciles de demostrar en los estudios radiológicos habituales. También son de textura dura y más difíciles de desintegrar con litotricia extracorpórea mediante ondas de choque (LEOC).

El tratamiento médico de los cálculos de cistina tiene la finalidad de reducir la saturación de cistina en la orina y aumentar su solubilidad. El tratamiento inicial consiste en mantener una diuresis elevada y emplear alcalinizantes, como citrato potásico, para mantener el pH de la orina por encima de

7,0. Cuando fracasa este tratamiento, el uso de -mercaptopropionil glicina o D-penicilamina puede reducir la concentración de cistina en la orina e impedir la formación de cálculos. El uso de estos medicamentos puede tener efectos secundarios graves, como mielodepresión y síndrome nefrótico (13) (grado de comprobación científica: 4; grado de recomendación: C).

15.2.4 Cálculos infecciosos (cálculos de estruvita)

Los cálculos relacionados con infecciones constituyen casi el 5 % de los cálculos urinarios en los niños. Las bacterias capaces de producir la enzima ureasa (*Proteus*, *Klebsiella*, *Pseudomonas*) son responsables de la formación de estos cálculos.

La ureasa convierte la urea en amoníaco y bicarbonato, de modo que alcaliniza la orina y transforma el bicarbonato en carbonato. En medio alcalino se forman fosfatos triples que, con el tiempo, dan lugar a un entorno supersaturado de fosfato amónico magnésico y carbonato-apatita, lo que a su vez provoca la formación de cálculos.

Aparte de la eliminación de las bacterias, la eliminación de los cálculos resulta esencial para el tratamiento, ya que los cálculos albergan la infección y el tratamiento antibiótico no será eficaz. Hay que plantearse investigar la presencia de problemas congénitos que causan estasis e infección. Las anomalías de las vías genitourinarias predisponen a la formación de estos cálculos.

15.3 Cuadro clínico

El cuadro clínico tiende a depender de la edad, de modo que síntomas tales como dolor en la fosa renal y hematuria son más frecuentes en los niños mayores. Los síntomas inespecíficos (por ejemplo, irritabilidad o vómitos) son habituales en los niños muy pequeños. La hematuria, normalmente macroscópica, con o sin dolor, es menos frecuente en los niños. Sin embargo, la hematuria microscópica puede ser el único indicador y es más común en los niños. En algunos casos, una infección urinaria es el único dato que da lugar a la realización de estudios radiológicos en los que se identifica un cálculo (14, 15).

15.4 Diagnóstico

15.4.1 Pruebas de imagen

En general, la ecografía debe utilizarse como primer estudio. La ecografía renal es muy eficaz para identificar cálculos en el riñón. Muchos cálculos radiotransparentes pueden identificarse con una radiografía simple de abdomen.

Cuando no se identifican cálculos, pero persisten los síntomas, está indicada una TC helicoidal. La prueba más sensible para identificar cálculos en las vías urinarias es la TC helicoidal sin contraste. Es segura y rápida, con una sensibilidad del 97 % y una especificidad del 96 % (16-18) (grado de comprobación científica: 2; grado de recomendación: B).

La pielografía intravenosa apenas se usa en los niños, aunque puede ser necesaria para definir la anatomía calicial antes de practicar cirugía percutánea o abierta.

15.4.2 Evaluación metabólica

Debido a la elevada incidencia de factores que predisponen a la urolitiasis en los niños y las tasas altas de recurrencia de los cálculos, todos los niños con cálculos urinarios han de ser objeto de una evaluación metabólica completa (1, 19, 20).

La evaluación metabólica consta de:

- Antecedentes familiares y personales de problemas metabólicos.
- Análisis de la composición de los cálculos (tras el análisis de los cálculos puede modificarse la evaluación metabólica con arreglo al tipo concreto de cálculo).
- Electrolitos, BUN, creatinina, calcio, fósforo, fosfatasa alcalina, ácido úrico, proteínas totales, bicarbonato, albúmina y hormona paratiroidea (si hay hipercalcemia).

- Análisis de orina y urocultivo, con cociente calcio:creatinina.
- Pruebas en orina, entre ellas, una recogida de orina durante 24 horas para medir calcio, fósforo, magnesio, oxalato, ácido úrico, citrato, cistina, proteínas y aclaramiento de creatinina.

En la figura 3 se muestra un algoritmo acerca del modo de realizar estudios metabólicos en la urolitiasis infantil y de planificar el tratamiento médico en consonancia.

15.5 Tratamiento

Con el avance de la tecnología, el tratamiento de los cálculos ha pasado del abordaje quirúrgico abierto a las técnicas endoscópicas que son menos invasoras. La decisión del tipo de tratamiento depende del número, tamaño, localización y composición de los cálculos y de la anatomía de las vías urinarias (19, 21, 22).

En la actualidad, la mayor parte de los cálculos pediátricos pueden tratarse fácilmente mediante LEOC. En los cálculos ureterales y vesicales puede aplicarse un tratamiento endoscópico con facilidad. La extracción percutánea de cálculos también es posible en los cálculos renales de los niños. Tan sólo una pequeña fracción de los niños requiere un abordaje quirúrgico abierto.

15.5.1 Litotricia extracorpórea mediante ondas de choque (LEOC)

Muchos trabajos confirman que la litotricia mediante ondas de choque (LEOC) puede realizarse en niños sin sospecha de morbilidad renal a largo plazo (23-28).

El número medio de ondas de choque para cada tratamiento oscila entre 1.800 y 2.000 (hasta 4.000 en caso necesario) y la potencia media varía entre 14 y 21 kV. El uso de ecografía y radioscopia digital ha reducido significativamente la exposición a la radiación y se ha demostrado que los niños resultan expuestos a dosis significativamente menores de radiación que los adultos (21, 29, 30). Parece que las preocupaciones relacionadas con la anestesia han dejado de ser un problema debido a los adelantos en técnicas y medicación, incluso en el período neonatal. El tipo de anestesia debe ser general o disociativa en los niños menores de 10 años, mientras que la sedación intravenosa convencional o la analgesia controlada por el paciente constituye una alternativa en los niños mayores que puedan colaborar (31) (grado de comprobación científica: 2b).

Las tasas de ausencia de cálculos dependen significativamente de diversos factores. Con independencia de la localización, a medida que el cálculo aumenta de tamaño, disminuyen las tasas de ausencia de cálculos y aumenta la frecuencia de retratamiento. Se han comunicado tasas de ausencia de cálculos de < 1 cm, 1-2 cm, 2 cm y global de casi el 90 %, 80 %, 60 % y 80 %, respectivamente. A medida que aumenta el tamaño del cálculo, se incrementa la necesidad de sesiones posteriores (21, 29, 30, 32-36).

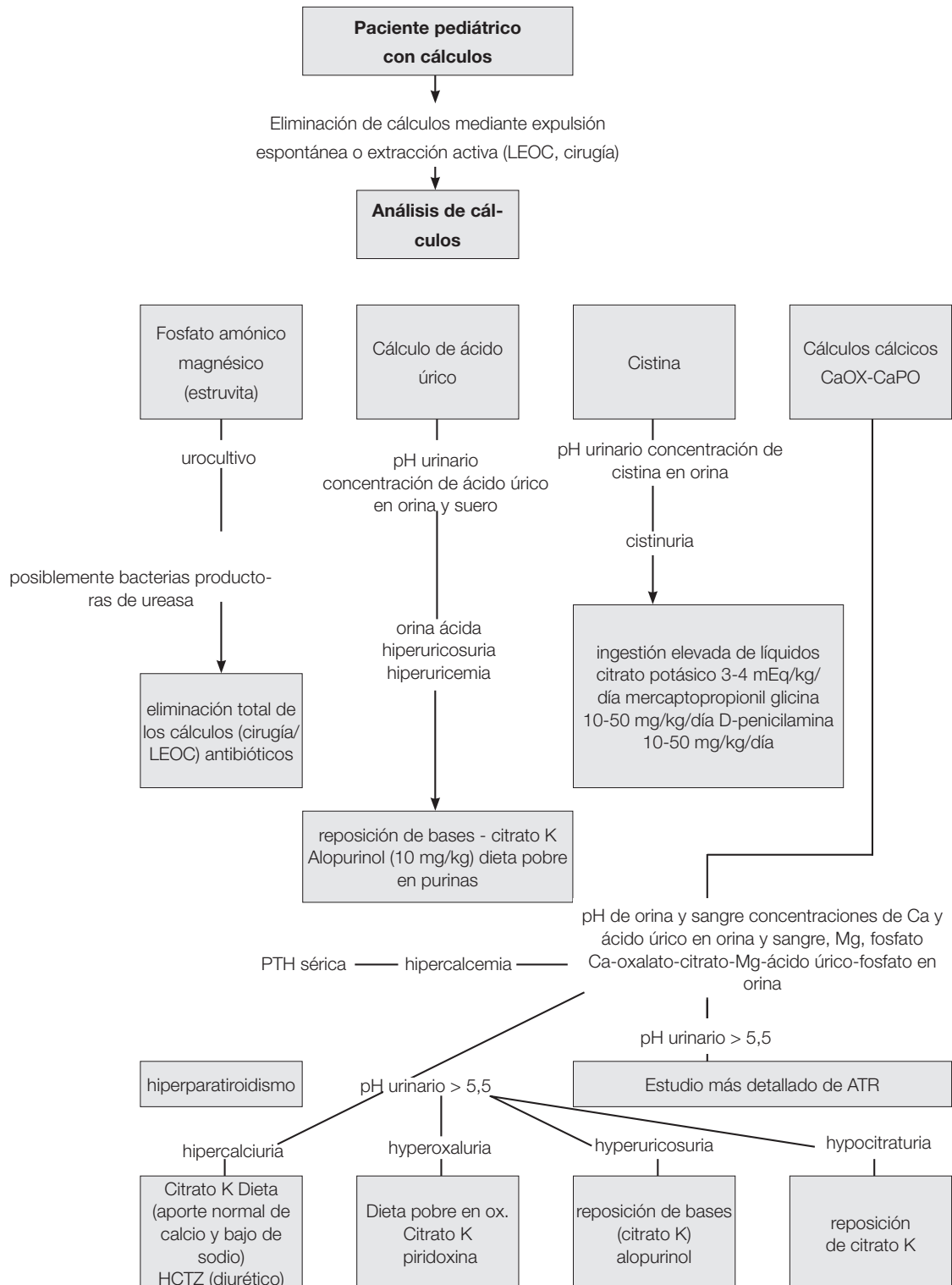
En distintos estudios se ha descrito que la localización de los cálculos es un factor importante que afecta a las tasas de éxito. Los cálculos en la pelvis renal y la porción superior del uréter parecen responder mejor a la LEOC. En estos lugares mencionados, las tasas de eliminación de cálculos son casi del 90 %. Sin embargo, la LEOC fue menos eficaz en los cálculos caliciales, en particular, en los caliciales inferiores. En varios estudios se ha descrito que las tasas de ausencia de cálculos en el caso de cálculos caliciales inferiores aislados varían entre el 50 % y 62 % (37-40).

El tratamiento con LEOC también puede utilizarse para tratar los cálculos renales. Sin embargo, se trata de un problema más específico y no carente de controversias. Las tasas de éxito con la LEOC son menores en los cálculos ureterales distales. También puede haber problemas técnicos con la localización y convergencia de las ondas en los cálculos ureterales en los niños (37, 39, 40-42).

El tipo de equipo empleado tiene un efecto importante en las tasas de éxito y las complicaciones. Los equipos de primera generación pueden aplicar más energía en una zona focal más amplia, lo que da lugar a mayores tasas de fragmentación con un solo tratamiento. Sin embargo, normalmente se necesita anestesia general por las molestias intolerables asociadas a un equipo de primera generación. Los equipos de generaciones posteriores tienen una zona focal más pequeña y aplican menos

energía y entrañan un menor riesgo de traumatismo pulmonar. Sin embargo, con estos equipos pueden requerirse tratamientos adicionales. La tasa de éxito es mayor en los niños más pequeños (35).

Aunque la colocación de endoprótesis no influye en la eliminación de cálculos, las tasas de complicaciones generales son mayores y la estancia hospitalaria es más prolongada en los pacientes sin endoprótesis (34, 35). La colocación de endoprótesis es esencial en los riñones solitarios sometidos a un tratamiento con LEOC. Los niños con una carga litiásica elevada corren un riesgo elevado de “calle litiásica” y obstrucción urinaria y han de ser objeto de un seguimiento más estrecho del riesgo de obstrucción prolongada de las vías urinarias tras la LEOC. La colocación de una endoprótesis o tubo de nefrostomía tras la LEOC puede ser necesaria en caso de obstrucción prolongada (20, 36).



LEOC = litotricia extracorpórea mediante ondas de choque; HCTZ = hidroclorotiazida; PTH = hormona paratiroidea; ATR = acidosis tubular renal

La LEOC en niños puede tener complicaciones, si bien se resuelven espontáneamente a menudo y son transitorias. Las complicaciones observadas con más frecuencia son:

- Cólico renal
- Hidronefrosis transitoria
- Equimosis dérmica
- Infección urinaria
- Formación de “calle litiásica”
- Sepsis
- Rara vez, hemoptisis

En los niños con urocultivos preoperatorios estériles no se recomienda la profilaxis antibiótica para reducir las complicaciones infecciosas (43). No obstante, hay que hacer todo lo posible por esterilizar la orina antes de practicar una LEOC, ureteroscopia (URS) o nefrolitotomía percutánea.

15.5.2 Nefrolitotomía percutánea

La LEOC es la primera opción para tratar la mayor parte de los cálculos renales pediátricos. Sin embargo, la cirugía renal percutánea puede utilizarse en caso de cálculos más grandes y complejos. La evaluación preoperatoria, la indicación y la técnica quirúrgica son similares en los niños y los adultos. La NLPC se usa en monoterapia en la mayoría de los casos, pero también se emplea como procedimiento adyuvante de otros tratamientos.

Parece que el uso de instrumentos de tamaño adulto, junto con un mayor número de vías y tamaño de la cánula, incrementa la hemorragia. Sin embargo, ahora se dispone de instrumentos de calibre pequeño y la NLPC tiene ciertas ventajas en los niños (especialmente en los más pequeños), como una incisión cutánea más pequeña, dilatación y colocación de la cánula en un solo paso, buen acceso de trabajo para el instrumental pediátrico, longitud variable y menor coste (43, 44). Ahora que existen instrumentos de tamaño apropiado, la edad ha dejado de ser un factor limitante de la NLPC.

En monoterapia, la NLPC es muy eficaz y segura. Las tasas de ausencia de cálculos comunicadas en la bibliografía reciente oscilan entre el 86,9 % y el 98,5 % después de una sola sesión. Estas tasas aumentan con medidas complementarias, como NLPC de revisión, LEOC y URS. Incluso en caso de cálculos coraliformes completos, se ha logrado una tasa de eliminación del 89 % después de una sola sesión (45-48, 50, 51).

Las complicaciones notificadas con mayor frecuencia de la NLPC en los niños son hemorragia, fiebre o infección postoperatoria y escapes urinarios persistentes. Una hemorragia con necesidad de transfusión se describe en el 0,4 % a 23,9 % y se asocia íntimamente a carga litiásica, tiempo quirúrgico, tamaño de la cánula y número de vías. Se ha descrito fiebre e infección postoperatoria hasta en el 29,3 % y 5,5 %, respectivamente; no parece que el origen de la fiebre sea la infección (49-56).

La estancia hospitalaria postoperatoria media es similar a la observada en los adultos. Se ha comunicado que es de 3 a 4 días en todos los estudios mencionados con anterioridad y es mucho menor que con la cirugía abierta. La naturaleza menos cruenta de esta técnica ha hecho que sea una alternativa prometedora a la cirugía abierta para tratar cálculos renales en los niños (grado de comprobación científica: 2; grado de recomendación: B).

15.5.3 Ureterorrenoscopia

La creciente disponibilidad de equipo endourológico de menor tamaño ha permitido tratar cálculos ureterales pediátricos con técnicas endoscópicas.

La técnica empleada en los niños es similar a la utilizada en los adultos. Se recomienda encarecidamente utilizar fiadores y realizar el procedimiento con visión directa. La dilatación con globo sistemática de la unión ureterovesical y la implantación de endoprótesis ureterales son controvertidas. En

general, la dilatación ureteral se hace cada vez menos y sólo en algunos casos. La tendencia general es emplear hidrodilatación con más frecuencia, ya que se ha demostrado que resulta igual de eficaz (57-60, 43, 61-63) (grado de comprobación científica: 3; grado de recomendación: B).

Diferentes técnicas de litotricia, como la litotricia ultrasónica, neumática y láser, han demostrado ser seguras y eficaces. Debido al menor tamaño de las sondas, la energía láser es más fácil de utilizar en instrumentos más pequeños y resulta más útil para los casos pediátricos (50, 58, 60, 64-70).

Todos los estudios en que se describe el uso de la endoscopia para tratar cálculos ureterales en niños han demostrado claramente que con esta modalidad de tratamiento no hay un riesgo importante de estenosis ureterales o reflujo (grado de comprobación científica: 1; grado de recomendación: A).

15.5.4 Cirugía abierta de cálculos

La mayoría de los cálculos en los niños pueden tratarse mediante LEOC y técnicas endoscópicas. Sin embargo, en algunas situaciones, la cirugía abierta resulta inevitable. Entre los buenos candidatos a la cirugía abierta de cálculos figuran los niños muy pequeños con cálculos grandes o un sistema obstruido de forma congénita que también precisa corrección quirúrgica. Las deformidades ortopédicas graves pueden limitar la colocación del paciente para las intervenciones endoscópicas. La cirugía abierta también sería necesaria en estos niños.

Los cálculos vesicales en niños pueden tratarse normalmente mediante técnicas endoscópicas. La cirugía abierta también puede emplearse en los cálculos vesicales muy grandes o los causados por un problema anatómico.

Las recomendaciones relativas al tratamiento intervencionista se recogen en la tabla 3.

Tabla 3: Recomendaciones relativas al tratamiento intervencionista de los cálculos pediátricos

Tamaño y localización del cálculo*	Opción primaria de tratamiento	GCC	Opciones secundarias de tratamiento	
Cálculos coraliformes	NLPC	2b	Abierto/LEOC	Pueden ser necesarias varias sesiones y accesos con la NLPC La combinación con LEOC puede ser útil
Pelvis < 10 mm	LEOC	1a	CIRR/NLP	
Pelvis 10-20 mm	URS	2b	NLPC/abierto	Pueden ser necesarias varias sesiones con la LEOC La NLPC tiene un grado de recomendación similar
Pelvis > 20 mm	NLPC	2b	RIRS/PCNL	Pueden ser necesarias varias sesiones con la LEOC
Cáliz del polo inferior < 10 mm	NLPC	2c	CIRR/NLP	Las variaciones anatómicas son importantes para lograr la eliminación completa después de la LEOC
Cáliz del polo inferior > 10 mm	NLPC	2b	LEOC	Las variaciones anatómicas son importantes para lograr la eliminación completa después de la LEOC
Cálculos ureterales superiores	NLPC	2b	PCNL/URS	
Cálculos ureterales inferiores	URS	1a	LEOC/abierto	La necesidad de intervenciones adicionales es elevada con la LEOC
Cálculos vesicales	Endoscópico	2b	abierto	La cirugía abierta es más fácil y requiere menos tiempo quirúrgico en caso de cálculos grandes

*Exclusión de cálculos de ácido úrico y cistina.

GCC = grado de comprobación científica; NLPC = nefrolitostomía percutánea; LEOC = litotricia extracorpórea mediante ondas de choque; CIRR = cirugía intrarrenal retrógrada; URS = ureteroscopia.

15.6 Bibliografía

1. Straub M, Strohmaier WL, Berg W, Beck B, Hoppe B, Laube N, Lahme S, Schmidt M, Hesse A, Koehrmann KU. Diagnosis and metaphylaxis of stone disease. Consensus concept of the National Working Committee on Stone Disease for the Upcoming German Urolithiasis Guideline. *World J Urol* 2005;23(5):309-23.
<http://www.ncbi.nlm.nih.gov/pubmed/16315051>
2. Bartosh SM. Medical management of pediatric stone disease. *Urol Clin North Am* 2004;31(3):575-87, x-xi.
<http://www.ncbi.nlm.nih.gov/pubmed/15313066>
3. Kruse K, Kracht U, Kruse U. Reference values for urinary calcium excretion and screening for hypercalciuria in children and adolescents. *Eur J Pediatr* 1984;143(1):23-31.
<http://www.ncbi.nlm.nih.gov/pubmed/6510426>
4. Sargent JD, Stukel TA, Kresel J, Klein RZ. Normal values for random urinary calcium to creatinine ratios in infancy. *J Pediatr* 1993;123(3):393-7.
<http://www.ncbi.nlm.nih.gov/pubmed/8355114>
5. Stapleton FB, Noe HN, Roy S 3rd, Jerkins GR. Hypercalciuria in children with urolithiasis. *Am J Dis Child* 1982;136(8):675-8.
<http://www.ncbi.nlm.nih.gov/pubmed/7102617>
6. Stapleton FB, Noe HN, Roy S 3rd, Jerkins GR. Urinary excretion of calcium following an oral calcium loading test in healthy children. *Pediatrics* 1982;69(5):594-7.
<http://www.ncbi.nlm.nih.gov/pubmed/7079015>
7. Borghi L, Schianchi T, Meschi T, Guerra A, Allegri F, Maggiore U, Novarini A. Comparison of two diets for the prevention of recurrent stones in idiopathic hypercalciuria. *N Engl J Med* 2002;346(2):77-84.
<http://www.ncbi.nlm.nih.gov/pubmed/11784873>
8. Preminger GM, Pak CY. Eventual attenuation of hypocalciuric response to hydrochlorothiazide in absorptive hypercalciuria. *J Urol* 1987;137(6):1104-8.
<http://www.ncbi.nlm.nih.gov/pubmed/3586136>
9. Tekin A, Tekgul S, Atsu N, Bakkaloglu M, Kendi S. Oral potassium citrate treatment for idiopathic hypocitruria in children with calcium urolithiasis. *J Urol* 2002;168(6):2572-4.
<http://www.ncbi.nlm.nih.gov/pubmed/12441986>
10. Morgenstern BZ, Milliner DS, Murphy ME, Simmons PS, Moyer TP, Wilson DM, Smith LH. Urinary oxalate and glycolate excretion patterns in the first year of life: a longitudinal study. *J Pediatr* 1993;123(2):248-51.
<http://www.ncbi.nlm.nih.gov/pubmed/8345420>
11. Defoor W, Asplin J, Jackson E, Jackson C, Reddy P, Sheldon C, Minevich E. Results of a prospective trial to compare normal urine supersaturation in children and adults. *J Urol* 2005;174(4 Pt 2):1708-10.
<http://www.ncbi.nlm.nih.gov/pubmed/16148687>
12. Tekin A, Tekgul S, Atsu N, Sahin A, Ozen H, Bakkaloglu M. A study of the etiology of idiopathic calcium urolithiasis in children: hypocitruria is the most important risk factor. *J Urol* 2000;164(1):162-5.
<http://www.ncbi.nlm.nih.gov/pubmed/10840454>
13. Tekin A, Tekgul S, Atsu N, Sahin A, Bakkaloglu M. Cystine calculi in children: the results of a metabolic evaluation and response to medical therapy. *J Urol* 2001;165(6 Pt 2):2328-30.
<http://www.ncbi.nlm.nih.gov/pubmed/11371943>
14. Bove P, Kaplan D, Dalrymple N, Rosenfield AT, Verga M, Anderson K, Smith RC. Reexamining the value of hematuria testing in patients with acute flank pain. *J Urol* 1999;162(3 Pt 1):685-7.
<http://www.ncbi.nlm.nih.gov/pubmed/10458342>
15. Sternberg K, Greenfield SP, Williot P, Wan J. Pediatric stone disease: an evolving experience. *J Urol* 2005;174(4 Pt 2):1711-4.
<http://www.ncbi.nlm.nih.gov/pubmed/16148688>
16. Oner S, Oto A, Tekgul S, Koroglu M, Hascicek M, Sahin A, Akhan O. Comparison of spiral CT and US in the evaluation of paediatric urolithiasis. *JBR-BTR* 2004;87(5):219-23.
<http://www.ncbi.nlm.nih.gov/pubmed/15587558>
17. M emarsadeghi M, Heinz-Peer G, Helbich TH, Schaefer-Prokop C, Kramer G, Scharitzer M, Prokop M. Unenhanced multi-detector row CT in patients suspected of having urinary stone disease: effect of section width on diagnosis. *Radiology* 2005;235(2):530-6.
<http://www.ncbi.nlm.nih.gov/pubmed/15758192>

18. Strouse PJ, Bates DG, Bloom DA, Goodsitt MM. Non-contrast thin-section helical CT of urinary tract calculi in children. *Pediatr Radiol* 2002;32(5):326-32.
<http://www.ncbi.nlm.nih.gov/pubmed/11956719>
19. Tiselius HG, Ackermann D, Alken P, Buck C, Conort P, Gallucci M; Working Party on Lithiasis, European Association of Urology. Guidelines on urolithiasis. *Eur Urol* 2001;40(4):362-71.
<http://www.ncbi.nlm.nih.gov/pubmed/11713390>
20. Tekin A, Tekgul S, Atsu N, Ergen A, Kendi S. Ureteropelvic junction obstruction and coexisting renal calculi in children: role of metabolic abnormalities. *Urology* 2001;5(3)7:542-5.
<http://www.ncbi.nlm.nih.gov/pubmed/11248635>
21. Raza A, Turna B, Smith G, Moussa S, Tolley DA. Paediatric urolithiasis: 15 years of local experience with minimally invasive endourological management of paediatric calculi. *J Urol* 2005;174(2):682-5.
<http://www.ncbi.nlm.nih.gov/pubmed/16006948>
22. Rizvi SA, Naqvi SA, Hussain Z, Hashmi A, Hussain M, Zafar MN, Sultan S, Mehdi H. Paediatric urolithiasis: developing nation perspectives. *J Urol* 2002;168(4 Pt 1):1522-5.
<http://www.ncbi.nlm.nih.gov/pubmed/12352448>
23. Willis LR, Evan AP, Connors BA, Blomgren P, Fineberg NS, Lingeman JE. Relationship between kidney size, renal injury, and renal impairment induced by shock wave lithotripsy. *J Am Soc Nephrol* 1999;10(8):1753-62.
<http://www.ncbi.nlm.nih.gov/pubmed/10446943>
24. Villanyi KK, Szekely JG, Farkas LM, Javor E, Pusztai C. Short-term changes in renal function after extracorporeal shock wave lithotripsy in children. *J Urol* 2001;166(1):222-4.
<http://www.ncbi.nlm.nih.gov/pubmed/11435873>
25. Aldridge RD, Aldridge RC, Aldridge LM. Anesthesia for pediatric lithotripsy. *Paediatr Anaesth* 2006;16(3):236-41.
<http://www.ncbi.nlm.nih.gov/pubmed/16490086>
26. McLorie GA, Pugach J, Pode D, Denstedt J, Bagli D, Meretyk S, D'A Honey RJ, Merguerian PA, Shapiro A, Khoury AE, Landau EH. Safety and efficacy of extracorporeal shock wave lithotripsy in infants. *Can J Urol* 2003;10(6):2051-5.
<http://www.ncbi.nlm.nih.gov/pubmed/14704109>
27. Aksoy Y, Ozbey I, Atmaca AF, Polat O. Extracorporeal shock wave lithotripsy in children: experience using a mpl-9000 lithotripter. *World J Urol* 2004;22(2):115-9.
<http://www.ncbi.nlm.nih.gov/pubmed/14740160>
28. Vljakovic M, Slavkovic A, Radovanovic M, Siric Z, Stefanovic V, Perovic S. Long-term functional outcome of kidneys in children with urolithiasis after ESWL treatment. *Eur J Pediatr Surg* 2002;12(2):118-23.
<http://www.ncbi.nlm.nih.gov/pubmed/12015657>
29. Muslumanoglu AY, Tefekli A, Sarilar O, Binbay M, Altunrende F, Ozkuvanci U. Extracorporeal shock wave lithotripsy as first line treatment alternative for urinary tract stones in children: a large scale retrospective analysis. *J Urol* 2003;170(6 Pt 1):2405-8.
<http://www.ncbi.nlm.nih.gov/pubmed/14634438>
30. Ather MH, Noor MA. Does size and site matter for renal stones up to 30-mm in size in children treated by extracorporeal lithotripsy? *Urology* 2003;61(1):212-5; discussion 215.
<http://www.ncbi.nlm.nih.gov/pubmed/12559298>
31. Ugur G, Erhan E, Kocabas S, Ozyar B. Anaesthetic/analgesic management of extracorporeal shock wave lithotripsy in paediatric patients. *Paediatr Anaesth* 2003;13(1):85-7.
<http://www.ncbi.nlm.nih.gov/pubmed/12535048>
32. Rodrigues Netto N Jr, Longo JA, Ikonomidis JA, Rodrigues Netto M. Extracorporeal shock wave lithotripsy in children. *J Urol* 2002;167(5):2164-6.
<http://www.ncbi.nlm.nih.gov/pubmed/11956471>
33. Afshar K, McLorie G, Papanikolaou F, Malek R, Harvey E, Pippi-Salle JL, Bagli DJ, Khoury AE, Farhat W. Outcome of small residual stone fragments following shock wave lithotripsy in children. *J Urol* 2004;172(4 Pt 2):1600-3.
<http://www.ncbi.nlm.nih.gov/pubmed/15371769>
34. Tan AH, Al-Omar M, Watterson JD, Nott L, Denstedt JD, Razvi H. Results of shockwave lithotripsy for pediatric urolithiasis. *J Endourol* 2004;18(6):527-30.
<http://www.ncbi.nlm.nih.gov/pubmed/15333214>

35. Lottmann HB, Traxer O, Archambaud F, Mercier-Pageyral B. Monotherapy extracorporeal shock wave lithotripsy for the treatment of staghorn calculi in children. *J Urol* 2001;165(6 Pt 2):2324-7.
<http://www.ncbi.nlm.nih.gov/pubmed/11371942>
36. Al-Busaidy SS, Prem AR, Medhat M. Pediatric staghorn calculi: the role of extracorporeal shock wave lithotripsy monotherapy with special reference to ureteral stenting. *J Urol* 2003;169(2):629-33.
<http://www.ncbi.nlm.nih.gov/pubmed/12544330>
37. Ozgur Tan M, Karaoglan U, Sozen S, Bozkirli I. Extracorporeal shock-wave lithotripsy for treatment of ureteral calculi in paediatric patients. *Pediatr Surg Int* 2003;19(6):471-4.
<http://www.ncbi.nlm.nih.gov/pubmed/12736749>
38. Demirkesen O, Onal B, Tansu N, Altinta S R, Yalçin V, Oner A. Efficacy of extracorporeal shock wave lithotripsy for isolated lower caliceal stones in children compared with stones in other renal locations. *Urology* 2006;67(1):170-174; discussion 174-5.
<http://www.ncbi.nlm.nih.gov/pubmed/16413356>
39. Ozgur Tan M, Karaoglan U, Sen I, Deniz N, Bozkirli I. The impact of radiological anatomy in clearance of lower calyceal stones after shock wave lithotripsy in paediatric patients. *Eur Urol* 2003;43(2):188-93.
<http://www.ncbi.nlm.nih.gov/pubmed/12565778>
40. Onal B, Demirkesen O, Tansu N, Kalkan M, Altinta R, Yalçin V. The impact of caliceal pelvic anatomy on stone clearance after shock wave lithotripsy for pediatric lower pole stones. *J Urol* 2004;172(3):1082-6.
<http://www.ncbi.nlm.nih.gov/pubmed/15311043>
41. Landau EH, Gofrit ON, Shapiro A, Meretyk S, Katz G, Shenfeld OZ, Golijanin D, Pode D. Extracorporeal shock wave lithotripsy is highly effective for ureteral calculi in children. *J Urol* 2001;165(6 Pt 2):2316-9.
<http://www.ncbi.nlm.nih.gov/pubmed/11371970>
42. Hochreiter WW, Danuser H, Perrig M, Studer UE. Extracorporeal shock wave lithotripsy for distal ureteral calculi: what a powerful machine can achieve. *J Urol* 2003;169(3):878-80.
<http://www.ncbi.nlm.nih.gov/pubmed/12576804>
43. Wu HY, Docimo SG. Surgical management of children with urolithiasis. *Urol Clin North Am* 2004;31(3):589-94.
<http://www.ncbi.nlm.nih.gov/pubmed/15313067>
44. Jackman SV, Hedican SP, Peters CA, Docimo SG. Percutaneous nephrolithotomy in infants and preschool age children: experience with a new technique. *Urology* 1998;52(4):697-701.
<http://www.ncbi.nlm.nih.gov/pubmed/9763096>
45. Sahin A, Tekgul S, Erdem E, Ekici S, Hascicek M, Kendi S. Percutaneous nephrolithotomy in older children. *J Pediatr Surg* 2000;35(9):1336-8.
<http://www.ncbi.nlm.nih.gov/pubmed/10999692>
46. Shokeir AA, El-Nahas AR, Shoma AM, Eraky I, El-Kenawy M, Mokhtar A, El-Kappany H. Percutaneous nephrolithotomy in treatment of large stones within horseshoe kidneys. *Urology* 2004;64(3):426-9.
<http://www.ncbi.nlm.nih.gov/pubmed/15351557>
47. Boormans JL, Scheepe JR, Verkoelen CF, Verhagen PC. Percutaneous nephrolithotomy for treating renal calculi in children. *BJU Int* 2005;95(4):631-4.
<http://www.ncbi.nlm.nih.gov/pubmed/15705093>
48. Dawaba MS, Shokeir AA, Hafez AT, Shoma AM, El-Sherbiny MT, Mokhtar A, Eraky I, El-Kenawy M, El-Kappany HA. Percutaneous nephrolithotomy in children: early and late anatomical and functional results. *J Urol* 2004;172(3):1078-81.
<http://www.ncbi.nlm.nih.gov/pubmed/15311042>
49. Zeren S, Satar N, Bayazit Y, Bayazit AK, Payasli K, Ozkeceli R. Percutaneous nephrolithotomy in the management of pediatric renal calculi. *J Endourol* 2002;16(2):75-8.
<http://www.ncbi.nlm.nih.gov/pubmed/11962558>
50. Desai MR, Kukreja RA, Patel SH, Bapat SD. Percutaneous nephrolithotomy for complex paediatric renal calculus disease. *J Endourol* 2004;18(1):23-7.
<http://www.ncbi.nlm.nih.gov/pubmed/15006048>
51. Badawy H, Salama A, Eissa M, Kotb E, Moro H, Shoukri I. Percutaneous management of renal calculi: experience with percutaneous nephrolithotomy in 60 children. *J Urol* 1999;162(5):1710-3.
<http://www.ncbi.nlm.nih.gov/pubmed/10524919>

52. Holman E, Khan AM, Flasko T, Toth C, Salah MA. Endoscopic management of pediatric urolithiasis in a developing country. *Urology* 2004;63(1):159-62; discussion 162.
<http://www.ncbi.nlm.nih.gov/pubmed/14751372>
53. Aron M, Yadav R, Goel R, Hemal AK, Gupta NP. Percutaneous nephrolithotomy for complete staghorn calculi in preschool children. *J Endourol* 2005;19(8):968-72.
<http://www.ncbi.nlm.nih.gov/pubmed/16253060>
54. Salah MA, Tallai B, Holman E, Khan MA, Toth G, Toth C. Simultaneous bilateral percutaneous nephrolithotomy in children. *BJU Int* 2005;95(1):137-9.
<http://www.ncbi.nlm.nih.gov/pubmed/15638911>
55. Samad L, Aquil S, Zaidi Z. Paediatric percutaneous nephrolithotomy: setting new frontiers. *BJU Int* 2006;97(2):359-63.
<http://www.ncbi.nlm.nih.gov/pubmed/15638911>
56. Salah MA, Toth C, Khan AM, Holman E. Percutaneous nephrolithotomy in children: experience with 138 cases in a developing country. *World J Urol* 2004;22(4):277-80.
<http://www.ncbi.nlm.nih.gov/pubmed/15448997>
57. Hill DE, Segura JW, Patterson DE, Kramer SA. Ureteroscopy in children. *J Urol* 1990;144(2 Pt 2): 481-3; discussion 492-3.
<http://www.ncbi.nlm.nih.gov/pubmed/2374224>
58. Caione P, De Gennaro M, Capozza N, Zaccara A, Appetito C, Lais A, Gallucci M, di Silverio F. Endoscopic manipulation of ureteral calculi in children by rigid operative ureterorenoscopy. *J Urol* 1990;144(2 Pt 2):484-5; discussion 492-3.
<http://www.ncbi.nlm.nih.gov/pubmed/2374225>
59. Minevich E, Defoor W, Reddy P, Nishinaka K, Wacksman J, Sheldon C, Erhard M. Ureteroscopy is safe and effective in prepubertal children. *J Urol* 2005;174(1):276-9.
<http://www.ncbi.nlm.nih.gov/pubmed/15947666>
60. Soygur T, Zumrutbas AE, Gulpinar O, Suer E, Arikan N. Hydrodilation of the ureteral orifice in children renders ureteroscopic access possible without any further active dilation. *J Urol* 2006 ;176(1):285-7; discussion 287.
<http://www.ncbi.nlm.nih.gov/pubmed/16753421>
61. Al Busaidy SS, Prem AR, Medhat M. Paediatric ureteroscopy for ureteric calculi: a 4-year experience. *Br J Urol* 1997;80(5):797-801.
<http://www.ncbi.nlm.nih.gov/pubmed/9393306>
62. Schuster TG, Russell KY, Bloom DA, Koo HP, Faerber GJ. Ureteroscopy for the treatment of urolithiasis in children. *J Urol* 2002;167(4):1813-5; discussion 1815-6.
<http://www.ncbi.nlm.nih.gov/pubmed/11912438>
63. Richter S, Shalev M, Lobik L, Buchumensky V, Nissenkorn I. Early postoperative vesicoureteral refluxa temporary and infrequent complication: prospective study. *J Endourol* 1999;13(5):365-6.
<http://www.ncbi.nlm.nih.gov/pubmed/10446797>
64. Van Savage JG, Palanca LG, Andersen RD, Rao GS, Slaughenhaupt BL. Treatment of distal ureteral stones in children: similarities to the american urological association guidelines in adults. *J Urol* 2000;164 (3 Pt 2):1089-93.
<http://www.ncbi.nlm.nih.gov/pubmed/10958749>
65. Bassiri A, Ahmadnia H, Darabi MR, Yonessi M. Transureteral lithotripsy in pediatric practice. *J Endourol* 2002;16(4):257-60.
<http://www.ncbi.nlm.nih.gov/pubmed/12042111>
66. Raza A, Smith G, Moussa S, Tolley D. Ureteroscopy in the management of pediatric urinary tract calculi. *J Endourol* 2005 ;19(2):151-8.
<http://www.ncbi.nlm.nih.gov/pubmed/15798409>
67. Satar N, Zeren S, Bayazit Y, Aridogan IA, Soyupak B, Tansug Z. Rigid ureteroscopy for the treatment of ureteral calculi in children. *J Urol* 2004;172(1):298-300.
<http://www.ncbi.nlm.nih.gov/pubmed/15201799>
68. De Dominicis M, Matarazzo E, Capozza N, Collura G, Caione P. Retrograde ureteroscopy for distal ureteric stone removal in children. *BJU Int* 2005;95(7):1049-52.
<http://www.ncbi.nlm.nih.gov/pubmed/15839930>

69. Dogan HS, Tekgul S, Akdogan B, Keskin MS, Sahin A. Use of the holmium:YAG laser for ureterolithotripsy in children. *BJU Int* 2004;94(1):131-3.
<http://www.ncbi.nlm.nih.gov/pubmed/15217447>
70. Thomas JC, DeMarco RT, Donohoe JM, Adams MC, Brock JW 3rd, Pope JC 4th. Paediatric ureteroscopic stone management. *J Urol* 2005;174(3):1072-4.
<http://www.ncbi.nlm.nih.gov/pubmed/16094060>

16. TRASTORNOS OBSTRUCTIVOS DE DUPLICACIÓN RENAL: URETEROCELE Y URÉTER ECTÓPICO

16.1 Generalidades

El ureterocele y el uréter ectópico son las dos anomalías principales asociadas a una duplicación renal completa. En la actualidad, la ecografía prenatal detecta ambos procesos en la mayoría de los casos y el diagnóstico se confirma después del parto mediante exploraciones adicionales. En etapas posteriores de la vida, estas anomalías se ponen de manifiesto por los síntomas clínicos: IU, dolor, trastornos de la micción e incontinencia urinaria.

16.1.1 Ureterocele

El ureterocele es una dilatación quística que se desarrolla en la porción intravesical del uréter correspondiente al polo superior de una duplicación renal. Es más frecuente en las mujeres que en los varones y su prevalencia general es de 1 por cada 4.000 nacidos.

16.1.2 Uréter ectópico

El uréter ectópico es menos común que el ureterocele (1 por cada 40.000 nacidos), pero también es más frecuente en las mujeres (proporción varones:mujeres, 1:5). El 80 % de los uréteres ectópicos se asocia a una duplicación renal completa.

En las mujeres, el orificio ureteral puede localizarse:

- en la uretra, desde el cuello de la vejiga hasta el meato (35 %)
- en el vestíbulo vaginal (30 %)
- en la vagina (25 %)
- en el útero y la trompa de Falopio (rara vez).

En los varones, el orificio ureteral puede localizarse:

- en la porción posterior de la uretra por encima del veru montanum y nunca por debajo del esfínter externo (60 %)
- en la vía seminal (conducto deferente, conductos eyaculadores, vesículas seminales) (40 %).

16.2 Clasificación

Los ureteroceles suelen ser obstructivos para la fracción del polo superior, pero el grado de obstrucción y deterioro funcional es variable en función del tipo de ureterocele y displasia del polo superior. En la forma ortotópica, no suele haber obstrucción, o sólo es leve, y, con frecuencia, la función de la fracción es normal o está ligeramente alterada; el uréter correspondiente puede estar dilatado. En la forma ectópica, el polo superior se encuentra alterado, a menudo displásico e hipo o afuncional. El uréter correspondiente es un megauréter. En el cecoureterocele (véase la definición más adelante), el polo superior de la duplicación renal siempre es displásico y afuncional.

16.2.1 Ureterocele ectópico

El ureterocele ectópico es la forma más común de ureterocele (> 80 %) y es bilateral en cerca del 40 % de los casos. Es voluminoso, de modo que disocia el trígono y se desliza hacia la uretra, y rara vez se prolapsa a través del meato uretral. El orificio del ureterocele es estrecho, rara vez grande, y se localiza cerca del cuello de la vejiga, ya sea en la propia vejiga o en la uretra por debajo del cuello de la vejiga. El uréter correspondiente a la fracción del polo inferior se encuentra elevado por el ureterocele y suele presentar reflujo o estar comprimido por el ureterocele, lo que origina un megauréter obstructivo. En el 50 % de los casos se asocia a una duplicación renal contralateral. En ocasiones, los ureteroceles muy grandes son responsables de reflujo u obstrucción de las vías superiores contralaterales.

16.2.2 Ureterocele ortotópico

El ureterocele ortotópico representa el 15 % de los casos. Se observa únicamente en las mujeres, es pequeño y su localización es estrictamente intravesical. Los ureteroceles ortotópicos se combinan en su mayoría con un sistema renal único.

16.2.3 Cecoureterocele

El cecoureterocele es muy raro, de modo que aparece en menos del 5 % de los casos. Se asocia a un uréter ectópico y se localiza en la uretra por debajo del cuello de la vejiga.

16.3 Diagnóstico

16.3.1 Ureterocele

La ecografía prenatal revela ureteroceles obstructivos voluminosos con facilidad. En el caso de un polo superior muy pequeño o un ureterocele ligeramente obstructivo, el diagnóstico prenatal resulta difícil. Cuando el diagnóstico prenatal no ha sido posible, los siguientes síntomas clínicos, además de los hallazgos accidentales, pueden revelar una anomalía congénita al nacer o más adelante:

- al nacer, puede observarse un ureterocele prolapsado y en ocasiones estrangulado delante del orificio uretral. En un neonato, puede causar una retención urinaria aguda, simulando válvulas uretrales
- la aparición precoz de una pielonefritis en ambos sexos puede conducir al diagnóstico
- los síntomas ulteriores comprenden disuria, cistitis recurrente y tenesmo vesical

En los casos de diagnóstico prenatal al nacer, la ecografía confirma la dilatación ureteral que finaliza en el polo superior de una duplicación renal. También demuestra la presencia de un ureterocele en la vejiga, con un uréter dilatado detrás de la vejiga.

En este punto, es importante evaluar la función del polo superior mediante una nefrografía isotópica en la región de interés. La urografía por resonancia magnética puede permitir visualizar el estado morfológico del polo superior y las fracciones inferiores y del riñón contralateral. Una CUGM resulta imprescindible para identificar un reflujo ipsolateral o contralateral y para evaluar el grado de prolapso intrauretral del ureterocele.

La uretrrocistoscopia puede revelar el trastorno en los casos en que resulta difícil hacer el diagnóstico diferencial entre ureterocele y megauréter ectópico.

16.3.2 Uréter ectópico

La mayoría de los megauréteres ectópicos se diagnostican principalmente mediante ecografía. En algunos casos, los síntomas clínicos pueden conducir al diagnóstico:

- en neonatos: goteo de orina, piuria y pielonefritis aguda
- puede identificarse un orificio ectópico en la región del meato. Un flujo vaginal importante puede ser el equivalente de incontinencia en las niñas pequeñas

- en varones preadolescentes: la epididimitis es el cuadro clínico habitual y en el tacto rectal puede encontrarse una vesícula seminal palpable

Ecografía, estudios isotópicos, CUGM, urografía por RM y cistoscopia son instrumentos diagnósticos para evaluar la función, detectar reflujo y descartar la compresión ipsolateral del polo inferior y obstrucción uretral. A fin de aclarar la incontinencia en las niñas, el relleno de la vejiga con azul de metileno puede ser útil: en caso de pérdida de orina sin teñir, tiene que existir un uréter ectópico.

16.4 Tratamiento

16.4.1 Ureterocele

El tratamiento es controvertido, con elección entre descompresión endoscópica, nefroureterectomía parcial o reconstrucción primaria completa. La elección de una modalidad terapéutica depende de los criterios siguientes: el estado clínico del paciente (por ejemplo, sepsis de origen urológico), la edad del paciente, la función renal del polo superior, la presencia o ausencia de reflujo, la obstrucción del uréter ipsolateral, la afectación del uréter contralateral y las preferencias de los padres y el cirujano.

16.4.1.1 Diagnóstico precoz

- En un niño clínicamente asintomático con un ureterocele y un polo superior hipo o afuncional, sin obstrucción significativa del polo inferior y sin obstrucción de la salida de la vejiga, se administra tratamiento antibiótico profiláctico hasta que se instauran procedimientos de seguimiento.
- En presencia de obstrucción grave e infección se recomienda una incisión o punción endoscópica inmediata.

16.4.1.2 Reevaluación

Cuando la descompresión es eficaz y no hay reflujo (alrededor del 25 % de los casos), el paciente es objeto de seguimiento de forma conservadora. La cirugía secundaria resulta necesaria cuando la descompresión no es eficaz, hay un reflujo importante o existe obstrucción del uréter ipso o contralateral u obstrucción del cuello de la vejiga. La cirugía puede variar entre una nefrectomía parcial y una reconstrucción unilateral completa.

16.4.2 Uréter ectópico

En la mayoría de los casos, el polo superior es displásico y debe contemplarse una heminefroureterectomía. La reconstrucción ureteral es una opción terapéutica en los casos en que merece la pena conservar la función del polo superior.

16.5 Bibliografía

Ureterocele

1. Austin PF, Cain MP, Casale AJ, Hiatt AK, Rink RC. Prenatal bladder outlet obstruction secondary to ureterocele. *Urology* 1998;52(6):1132-5.
<http://www.ncbi.nlm.nih.gov/pubmed/9836570>
2. Borer JG, Cisek LJ, Atala A, Diamond DA, Retik AB, Peters CA. Pediatric retroperitoneoscopic nephrectomy using 2 mm instrumentation. *J Urol* 1999;162(5):1725-9; discussion 1730.
<http://www.ncbi.nlm.nih.gov/pubmed/10524923>
3. Cain MP, Pope JC, Casale AJ, Adams MC, Keating MA, Rink RC. Natural history of refluxing distal ureteral stumps after nephrectomy and partial ureterectomy for vesicoureteral reflux. *J Urol* 1998;160(3 Pt 2):1026-7.
<http://www.ncbi.nlm.nih.gov/pubmed/9719270>
4. Gendron J, Melin Y, Valayer J. [Simplified treatment of ureterocele with pyeloureteric duplication. A propos of 35 cases.] *Chir Pediatr* 1980;21(2):121-4. [article in French]
<http://www.ncbi.nlm.nih.gov/pubmed/7448978>
5. Decter RM, Roth DR, Gonzales ET. Individualized treatment of ureteroceles. *J Urol* 1989;142 (2 Pt 2):535-7.
<http://www.ncbi.nlm.nih.gov/pubmed/2746775>

6. Di Benedetto V, Montfort G. How prenatal ultrasound can change the treatment of ectopic ureterocele in neonates? *Eur J Pediatr Surg* 1997;7(6):338-40.
<http://www.ncbi.nlm.nih.gov/pubmed/9493984>
7. el Ghoneimi A, Lottmann H, Odet E, Bonnin F, Aigrain Y. [Ureteropyelostomy for obstructed duplicated ureter an easy and reliable operation in infants.] *Ann Urol (Paris)* 1998;32(4):241-6. [article in French]
<http://www.ncbi.nlm.nih.gov/pubmed/9791553>
8. Husmann D, Strand B, Ewalt D, Clement M, Kramer S, Allen T. Management of ectopic ureterocele associated with renal duplication: a comparison of partial nephrectomy and endoscopic decompression. *J Urol* 1999;162(4):1406-9.
<http://www.ncbi.nlm.nih.gov/pubmed/10492225>
9. Janetschek G, Seibold J, Radmayr C, Bartsch G. Laparoscopic heminephroureterectomy in pediatric patients. *J Urol* 1997;158(5):1928-30.
<http://www.ncbi.nlm.nih.gov/pubmed/9334640>
10. Jayanthi VR, Koff SA. Long-term outcome of transurethral puncture of ectopic ureteroceles: initial success and late problems. *J Urol* 1999;162(3 Pt 2):1077-80.
<http://www.ncbi.nlm.nih.gov/pubmed/10458435>
11. Moscovici J, Galinier P, Berrogain N, Juricic M. [Management of ureteroceles with pyelo-ureteral duplication in children. Report of 64 cases.] *Ann Urol (Paris)* 1999;33(5):369-76. [article in French]
<http://www.ncbi.nlm.nih.gov/pubmed/10544742>
12. Monfort G, Guys JM, Coquet M, Roth K, Louis C, Bocciardi A. Surgical management of duplex ureteroceles. *J Ped Surg* 1992;27(5):634-8.
<http://www.ncbi.nlm.nih.gov/pubmed/1625138>
13. Pfister C, Ravasse P, Barret E, Petit T, Mitrofanoff P. The value of endoscopic treatment for ureteroceles during the neonatal period. *J Urol* 1998;159(3):1006-9.
<http://www.ncbi.nlm.nih.gov/pubmed/9474217>
14. Rickwood AMK, Reiner I, Jones M, Pournaras C. Current management of duplex system ureteroceles: experience with 41 patients. *Br J Urol* 1992;70(2):196-200.
<http://www.ncbi.nlm.nih.gov/pubmed/1393443>
15. Roy GT, Desai S, Cohen RC. Ureteroceles in children: an ongoing challenge. *Pediatr Surg Int* 1997; 12(1):448.
<http://www.ncbi.nlm.nih.gov/pubmed/9035209>
16. Sherz HC, Kaplan GW, Packer MG, Brock WA. Ectopic ureteroceles: surgical management with preservation of continence - review of 60 cases. *J Urol* 1989;142(2 Pt 3):538-41.
<http://www.ncbi.nlm.nih.gov/pubmed/2746776>
17. Stephens D. Caecoureterocele and concepts on the embryology and aetiology of ureteroceles. *Aust N Z J Surg* 1971;40(3):239-48.
<http://www.ncbi.nlm.nih.gov/pubmed/5279434>

Uréter ectópico

1. Carrico C, Lebowitz RL. Incontinence due to an infrasphincteric ectopic ureter: why the delay in diagnosis and what the radiologist can do about it. *Pediatr Radiol* 1998;28(12):942-9.
<http://www.ncbi.nlm.nih.gov/pubmed/9880638>
2. C endron J, Schulman CC. [Ectopic ureter.] In: *Paediatric urology*. Paris: Flammarion Médecine Sciences, 1985, pp. 147-53. [article in French]
3. el Ghoneimi A, Miranda J, Truong T, Montfort G. Ectopic ureter with complete ureteric duplication: conservative surgical management. *J Pediatr Surg* 1996;31(4):467-72.
<http://www.ncbi.nlm.nih.gov/pubmed/8801293>
4. Komatsu K, Niikura S, Maeda Y, Ishiura Y, Yokoyama O, Namiki M. Single ectopic vaginal ureter diagnosed by computed tomography. *Urol Int* 1999;63(2):147-50.
<http://www.ncbi.nlm.nih.gov/pubmed/10592508>
5. Plaire JC, Pope JC 4th, Kropp BP, Adams MC, Keating MA, Rink RC, Casale AJ. Management of ectopic ureters: experience with the upper tract approach. *J Urol* 1997;158(3 Pt 2):1245-7.
<http://www.ncbi.nlm.nih.gov/pubmed/9258185>

6. Robert M, Ennouchi JM, Chevallier P, Guiter J, Averous M. [Diagnosis of ectopic ureteral openings in the seminal tract. Value of modern imaging.] *Progr Urol* 1993;3(6):1028-33. [article in French]
<http://www.ncbi.nlm.nih.gov/pubmed/8305932>
7. Smith FL, Ritchie EL, Maizels M, Zaontz MR, Hsueh W, Kaplan WE, Firlit CF. Surgery for duplex kidneys with ectopic ureters: ipsilateral ureteroureterectomy versus polar nephrectomy. *J Urol* 1989;142:532-4.
<http://www.ncbi.nlm.nih.gov/pubmed/2746774>
8. S umfest JM, Burns MW, Mitchell ME. Pseudoureterocele: potential for misdiagnosis of an ectopic ureter as a ureterocele. *Br J Urol* 1995;75:401-5.
<http://www.ncbi.nlm.nih.gov/pubmed/7735809>

17. TRASTORNOS DEL DESARROLLO SEXUAL

17.1 Generalidades

Hace poco, los antiguamente denominados 'trastornos intersexuales' han sido el tema de un documento de consenso en el que se decidió cambiar el término 'intersexo' por el de 'trastornos del desarrollo sexual' (TDD) (1, 2).

La nueva clasificación ha surgido gracias a los avances en el conocimiento de las causas genéticas moleculares del desarrollo sexual anormal, a las controversias inherentes a la asistencia clínica y a aspectos éticos. La terminología controvertida y peyorativa, por ejemplo, 'seudohermafroditismo' y 'hermafroditismo', ha sido rebautizada con arreglo a las nuevas perspectivas fisiopatológicas. Además, también se han incluido algunas afecciones que cursan con malformaciones graves de los genitales masculinos, como agenesia del pene o extrofia cloacal, que no podían clasificarse. Se propone el término 'trastornos del desarrollo sexual' para indicar enfermedades congénitas con un desarrollo atípico del sexo cromosómico, gonadal o anatómico.

Aludimos a este documento de consenso como norma general, al tiempo que este capítulo se centra en lo que es relevante para el urólogo pediátrico en ejercicio. Dado que es probable que el urólogo intervenga en el trabajo neonatal quirúrgico y no quirúrgico, este capítulo aborda la urgencia neonatal y la función diagnóstica y terapéutica del urólogo pediátrico.

En general, existe una base escasa de pruebas científicas en relación con la bibliografía publicada sobre los TDD. No se han realizado ensayos aleatorizados y controlados y la mayoría de los estudios se basan en estudios descriptivos retrospectivos (grado 4 de comprobación científica) o en la opinión de expertos. Una excepción es el riesgo de cáncer gonadal, para el que el grado de comprobación científica es mayor.

Los TDD requieren un abordaje diagnóstico y terapéutico multidisciplinar, en el que deben participar genetistas, neonatólogos, endocrinólogos pediátricos y adultos, ginecólogos, psicólogos, expertos en ética y asistentes sociales. Todos los miembros del equipo han de estar especializados en TDD y el equipo ha de contar con suficientes pacientes nuevos para garantizar su experiencia.

17.2 Urgencia neonatal

El primer paso consiste en reconocer la posibilidad de un TDD (tabla 4) y derivar al recién nacido inmediatamente a un centro pediátrico terciario, dotado plenamente de unidades de neonatos, genética, endocrinología y urología pediátrica. En el centro pediátrico ha de explicarse la situación a los padres de manera detallada y amable. La inscripción en el registro civil y la asignación del nombre del recién nacido deben posponerse el tiempo necesario.

17.2.1 Antecedentes familiares y exploración clínica

Han de obtenerse unos antecedentes familiares completos, seguidos de una exploración clínica minuciosa (tabla 5).

**Tabla 4: Hallazgos en un neonato que sugieren la posibilidad de un TDD
(adaptado de la Academia Estadounidense de Pediatría)**

Tabla 5: Estudio diagnóstico de los recién nacidos con genitales ambiguos

<p>Antecedentes (familiares, maternos, neonatales)</p> <ul style="list-style-type: none">• Consanguinidad de los padres• TDD o anomalías genitales anteriores• Muertes neonatales anteriores• Amenorrea primaria o infertilidad en otros familiares• Exposición materna a andrógenos• Retraso del crecimiento, vómitos o diarrea del recién nacido <p>Exploración física</p> <ul style="list-style-type: none">• Pigmentación de la zona genital y areolar• Hipospadias o seno urogenital• Tamaño del falo• Gónadas palpables o simétricas• Presión arterial <p>Pruebas complementarias</p> <ul style="list-style-type: none">• Análisis de sangre: 17-hidroxiprogesterona, electrólitos, LH, FSH, TST, cortisol, ACTH• Orina: esteroides suprarrenales• Cariotipo• Ecografía• Genitograma• Prueba de estimulación con hCG• Estudios de fijación de andrógenos• Endoscopia

LH = lotropina; FSH = folitropina; TST = testosterona; ACTH = corticotropina; hCG = gonadotropina coriónica humana.

17.2.2 Elección de las pruebas de laboratorio

Las siguientes pruebas de laboratorio son obligatorias:

- Cariotipo
- Análisis de 17-hidroxiprogesterona en plasma
- Electrólitos en plasma
- Ecografía para evaluar la presencia de estructuras del conducto de Müller.

Estos estudios aportarán datos de una hiperplasia suprarrenal congénita (HSC), que es el TDD más frecuente. Cuando se identifican estos datos, no se necesitan más pruebas complementarias. En caso contrario, el estudio de laboratorio debe continuar.

La prueba de estimulación con hCG resulta especialmente útil para diferenciar los principales síndromes de TDD 46XY mediante una evaluación del potencial de las células de Leydig. Cuando se evalúa el metabolismo de la testosterona, la presencia o ausencia de metabolitos ayudará a definir el problema. Una estimulación prolongada puede ayudar a definir el potencial de crecimiento fálico e inducir el descenso testicular en algunos casos de criptorquidia asociada.

17.3 Asignación del sexo

Se trata de una tarea muy complicada. Ha de llevarse a cabo después de realizar un diagnóstico definitivo. La idea de que una persona tiene un sexo neutro al nacer y que la crianza determina el desarrollo del sexo ha dejado de ser la práctica habitual. En su lugar, las decisiones relativas a la asignación del sexo se basan en:

- Edad en el momento de presentación
- Potencial de fertilidad
- Tamaño del pene
- Presencia de una vagina funcional
- Función endocrina
- Posibilidad de neoplasias malignas
- Exposición prenatal a testosterona
- Aspecto general
- Bienestar psicosocial e identidad sexual estable

A todo paciente que presenta un TDD se le debe asignar un sexo con tanta rapidez como permita una evaluación diagnóstica minuciosa.

17.4 Función del urólogo pediátrico

La función del urólogo pediátrico puede dividirse en diagnóstica y terapéutica (tabla 6). Cada una de estas funciones se comenta brevemente.

Tabla 6: Función del urólogo pediátrico

<p><i>Función diagnóstica</i></p> <ul style="list-style-type: none">• Exploración clínica• Ecografía• Genitografía• Cistoscopia• Laparoscopia diagnóstica <p><i>Función terapéutica</i></p> <ul style="list-style-type: none">• Cirugía de masculinización• Cirugía de feminización• Gonadectomía

17.4.1 Diagnóstico

17.4.1.1 Exploración clínica

Una buena exploración clínica de un neonato que presenta genitales ambiguos es importante. Además de una descripción minuciosa de los genitales ambiguos, hay que ofrecer información detallada sobre la palpabilidad y localización de las gónadas. La información recogida mediante las diversas exploraciones que se describen a continuación ayudará al equipo a llegar a un diagnóstico definitivo.

Gónadas palpables. Hay que recordar que, cuando es posible percibir una gónada, se trata casi con seguridad de un testículo; así pues, este dato clínico descarta prácticamente un TDD 46XX.

La fotografía médica puede ser útil, pero requiere sensibilidad y consentimiento (3).

Falo. Debe medirse el falo. Una torunda de algodón situada en la base suprapúbica del implante del falo estirado permite una buena medición de la longitud fálica.

Abertura del seno urogenital. La apertura del seno urogenital debe evaluarse bien. ¿Hay sólo una abertura visible? ¿Se observa un anillo himenal? ¿A qué se parece la fusión de los pliegues labioescrotales; muestran los pliegues rugosidades o una cierta decoloración?

17.4.1.2 Pruebas complementarias

La ecografía ayuda a describir las gónadas palpadas o a detectar gónadas impalpables. Sin embargo, su sensibilidad y especificidad no son altas. En la ecografía se pueden evaluar las estructuras müllerianas. ¿Existe vagina? ¿Hay gónadas abdominales? ¿Hay una estructura vaginal o utricular visible? (4,5).

La genitografía puede aportar más información sobre el seno urogenital. ¿Está baja o alta la confluencia y en qué grado? ¿Hay duplicación de la vagina? ¿Cómo se relaciona la uretra con la vagina?

Anestesia general. En algunos casos, pueden ser útiles nuevas exploraciones bajo anestesia general. En la cistoscopia puede evaluarse el seno urogenital y la altura de la confluencia entre el cuello de la vejiga y la vejiga. La cistoscopia también puede utilizarse para evaluar la vagina o el utrículo; por ejemplo, la presencia de un cuello uterino en la región superior de la vagina puede ser una información importante.

La laparoscopia es necesaria para obtener un diagnóstico definitivo en presencia de gónadas impalpables y de estructuras müllerianas. Si está indicado, puede practicarse una biopsia gonadal (6, 7).

17.5 Tratamiento

Aludiendo al documento de consenso (1, 2), resulta evidente que el momento de la cirugía es mucho más polémico de lo que solía ser.

La justificación de la cirugía precoz comprende:

- Efectos beneficiosos de los estrógenos sobre los tejidos neonatales
- Evitación de las complicaciones derivadas de las anomalías anatómicas
- Reducción al mínimo del sufrimiento familiar
- Disminución de los riesgos de estigmatización y confusión de identidad sexual (8)

Sin embargo, los resultados adversos han dado lugar a recomendaciones de retrasar la cirugía innecesaria hasta una edad en la que el paciente sea capaz de otorgar su consentimiento informado. La cirugía que modifica el aspecto no es urgente. La cirugía precoz debe reservarse para los pacientes con unas vías genitourinarias confluentes altas, las niñas con genitales gravemente masculinizados y los niños con genitales infravirilizados. La vaginoplastia ha de retrasarse hasta la pubertad y las formas más leves de masculinización no deben tratarse quirúrgicamente.

17.5.1 Cirugía de feminización

Clitororreducción. La reducción de un clitoris hipertrofiado debe efectuarse con conservación del paquete neurovascular. Se ha comunicado que la cirugía del clitoris tiene un efecto adverso sobre la función sexual, por lo que debe limitarse a los clitoris muy hipertrofiados (9, 10). Ha de obtenerse el consentimiento informado de los progenitores. Aunque se han descrito algunas técnicas que conservan el tejido eréctil, se desconoce el resultado a largo plazo (11).

La separación de la vagina y la uretra se mantiene en las anomalías de confluencia alta. Se han descrito muchas técnicas para reparar el seno urogenital, pero no se ha evaluado su resultado de forma prospectiva (12, 13).

La vaginoplastia debe realizarse durante la adolescencia. Cada técnica (autodilatación, sustitución con piel o intestino) tiene sus ventajas e inconvenientes concretos (14). Todas conllevan un potencial de formación de cicatrices que podrían precisar cirugía adicional antes de que la función sexual sea posible.

Mejoras estéticas. Los objetivos de la cirugía genital consisten en optimizar la anatomía para permitir la función sexual y una relación de pareja romántica. La estética es importante desde esta perspectiva. La reconstrucción de los labios menores a partir de un capuchón clitorídeo hipertrofiado es un ejemplo de mejora estética.

17.5.2 Cirugía de masculinización

Muchos médicos abogan por la *hormonoterapia* en la infancia. El grado de comprobación científica es bajo en cuanto a la restauración del tamaño normal del pene.

Cirugía del hipospadias. Véase la sección dedicada al hipospadias (capítulo 6).

Extirpación de las estructuras mullerianas. En un paciente con un TDD al que se asigna un sexo masculino deben extirparse las estructuras mullerianas. No hay pruebas acerca de si deben extirparse los quistes utriculares.

Orquidopexia. Véase la sección dedicada a la orquidopexia (capítulo 3).

Faloplastia. El aumento de la experiencia con la faloplastia en el tratamiento de los pacientes transexuales (de mujer a varón) ha dado lugar a informes sobre la fiabilidad y la viabilidad de esta técnica. Por tanto, ahora resulta posible tratar una deficiencia grave del pene en pacientes con TDD.

Mejoras estéticas. Comprenden la corrección de la transposición penoescrotal, la escrotoplastia y la implantación de prótesis testiculares.

Gonadectomía. Sólo aparecen neoplasias malignas de células germinativas en pacientes con TDD que poseen material cromosómico Y. El mayor riesgo corresponde a los pacientes con disgenesia gonadal y los que tienen insensibilidad parcial a los andrógenos con gónadas intraabdominales (grado de comprobación científica: 2). Las gónadas intraabdominales de los pacientes de alto riesgo deben extirparse en el momento del diagnóstico (grado de recomendación: A) (15).

17.6 Bibliografía

1. Lee PA, Houk CP, Ahmed SF, Hughes IA; International Consensus Conference on Intersex organized by the Lawson Wilkins Pediatric Endocrine Society and the European Society for Paediatric Endocrinology. Consensus statement on management of intersex disorders. *International Consensus Conference on Intersex. Pediatrics* 2006;118(2):e488-e500.
<http://www.ncbi.nlm.nih.gov/pubmed/16882788>
2. Houk CP, Hughes IA, Ahmed SF, Lee PA; Writing Committee for the International Intersex Consensus Conference Participants. Summary of consensus statement on intersex disorders and their management. *International Intersex Consensus Conference. Pediatrics* 2006;118(2):753-7.
<http://www.ncbi.nlm.nih.gov/pubmed/16882833>
3. Creighton S, Alderson J, Brown S, Minto CL. Medical photography: ethics, consent and the intersex patient. *BJU Int* 2002;89(1):67-1; discussion 71-2.
<http://www.ncbi.nlm.nih.gov/pubmed/11849163>
4. Biswas K, Kapoor A, Karak AK, Kriplani A, Gupta DK, Kucheria K, Ammini A. Imaging in intersex disorders. *J Pediatr Endocrinol Metab* 2004;17(6):841-5.
<http://www.ncbi.nlm.nih.gov/pubmed/15270401>
5. Wright NB, Smith C, Rickwood AM, Carty HM. Imaging children with ambiguous genitalia and intersex states. *Clin Radiol* 1995;50(12): 823-9.
<http://www.ncbi.nlm.nih.gov/pubmed/8536391>

6. Chertin B, Koulikov D, Alberton J, Hadas-Halpern I, Reissman P, Farkas A. The use of laparoscopy in intersex patients. *Pediatr Surg Int* 2006;22(5):405-8.
<http://www.ncbi.nlm.nih.gov/pubmed/16521001>
7. Denes FT, Mendonca BB, Arap S. Laparoscopic management of intersexual states. *Urol Clin North Am* 2001;28(1):31-42.
<http://www.ncbi.nlm.nih.gov/pubmed/11277066>
8. [No authors listed] Timing of elective surgery on the genitalia of male children with particular reference to the risks, benefits, and psychological effects of surgery and anesthesia. *American Academy of Pediatrics. Pediatrics* 1996;97(4):590-4.
<http://www.ncbi.nlm.nih.gov/pubmed/8632952>
9. Creighton SM. Adult female outcomes of feminising surgery for ambiguous genitalia. *Pediatr Endocrinol Rev* 2004;2(2):199-202.
<http://www.ncbi.nlm.nih.gov/pubmed/16429106>
10. Minto CL, Liao LM, Woodhouse CR, Ransley PG, Creighton SM. The effect of clitoral surgery on sexual outcome in individuals who have intersex conditions with ambiguous genitalia: a cross-sectional study. *Lancet* 2003;361(9365):1252-7.
<http://www.ncbi.nlm.nih.gov/pubmed/12699952>
11. Crouch NS, Creighton SM. Minimal surgical intervention in the management of intersex conditions. *J Pediatr Endocrinol Metab* 2004;17(12):1591-6.
<http://www.ncbi.nlm.nih.gov/pubmed/15645692>
12. Jenak R, Ludwikowski B, Gonzalez R. Total urogenital sinus mobilization: a modified perineal approach for feminizing genitoplasty and urogenital sinus repair. *J Urol* 2001;165(6 Pt 2):2347-9.
<http://www.ncbi.nlm.nih.gov/pubmed/11371975>
13. Leclair MD, Gundetti M, Kiely EM, Wilcox DT. The surgical outcome of total urogenital mobilization for cloacal repair. *J Urol* 2007;177(4):1492-5.
<http://www.ncbi.nlm.nih.gov/pubmed/17382761>
14. Schober JM. Feminizing genitoplasty: a synopsis of issues relating to genital surgery in intersex individuals. *J Pediatr Endocrinol Metab* 2004;17(5):697-703.
<http://www.ncbi.nlm.nih.gov/pubmed/15237702>
15. Cools M, Drop SL, Wolffenbuttel KP, Oosterhuis JW, Looijenga LH. Germ cell tumors in the intersex gonad: old paths, new directions, moving frontiers. *Endocr Rev* 2006;27(5):468-84.
<http://www.ncbi.nlm.nih.gov/pubmed/16735607>

18. VÁLVULAS URETRALES POSTERIORES

18.1 Generalidades

Las válvulas uretrales posteriores (VUP) son una de las pocas anomalías congénitas potencialmente mortales de las vías urinarias que se identifican durante el período neonatal. A pesar del tratamiento óptimo, las VUP en niños provocan insuficiencia renal en casi el 35 % de los casos. Se identifican VUP en 1 de cada 1.250 miembros de la población que se someten a cribado mediante ecografía fetal (1). Se ha calculado una incidencia de VUP de 1 por cada 5.000-12.500 nacidos vivos (2, 3). En un estudio se interrumpió el embarazo de hasta el 46 % de los fetos diagnosticados de VUP (4), lo que indica una posible reducción de la incidencia.

18.2 Clasificación

18.2.1 Válvula uretral

A pesar de los intentos recientes de introducir nuevos términos de clasificación, como 'membrana uretral posterior obstructiva congénita (MUPOC)' (5), la clasificación original de Hugh Hampton Young sigue siendo la más utilizada (6).

Hampton Young describió tres categorías: tipo I, tipo II y tipo III. Sin embargo, en la actualidad, tan sólo los tipos I y III son obstructivos. Dado que el tipo 2 se parece más a un pliegue y no es obstructivo, ya no se denomina válvula. Las descripciones de Hampton Young de los tipos I y II son las siguientes:

Tipo I (90 %-95 %). 'En el tipo más frecuente hay un reborde que discurre por el suelo de la uretra, continuo con el veru montanum, que toma un trayecto anterior y se divide en dos procesos a modo de tenedor en la región de la unión bulbomembranosa. Estos procesos continúan en forma de láminas membranosas delgadas, que se dirigen hacia arriba y hacia delante y pueden unirse a la uretra en todo su perímetro. En general, se supone que las válvulas tienen una fusión completa anterior, dejando sólo un canal abierto en la pared posterior de la uretra. Sin embargo, la fusión anterior de las válvulas no es completa en todos los casos y en este punto existe una leve separación de los pliegues.' (6)

Tipo III. 'Hay un tercer tipo que se ha observado a distintos niveles de la porción posterior de la uretra y que aparentemente no guarda este tipo de relación con el veru montanum. Esta obstrucción estaba unida a toda la circunferencia de la uretra, con una pequeña abertura en el centro.' (6).

La membrana transversal descrita se ha atribuido a una disolución incompleta de la porción genitourinaria de la membrana cloacal (7). La embriología de las válvulas uretrales apenas se conoce. La membrana puede ser una inserción anormal de los conductos mesonéfricos en la cloaca fetal (8).

18.3 Diagnóstico

Una obstrucción por encima de la uretra afecta a la totalidad de las vías urinarias en un grado variable.

- La uretra prostática está distendida y los conductos eyaculadores pueden estar dilatados por reflujo urinario. El cuello de la vejiga está hipertrófico y rígido.
- La vejiga hipertrofiada presenta, en ocasiones, múltiples divertículos.
- Casi todos los pacientes con válvulas tienen una dilatación de ambas vías urinarias superiores. Esto podría deberse a la propia válvula y la presión elevada en la vejiga o a una obstrucción de la unión ureterovesical por la vejiga hipertrofiada.
- Cuando hay reflujo secundario, el riñón afectado funciona mal en la mayoría de los casos.

Durante el cribado mediante ecografía prenatal, una hidroureteronefrosis bilateral y una vejiga distendida son signos sospechosos de una válvula uretral. En caso de observar una porción posterior dilatada de la uretra y una vejiga de pared gruesa (signo del 'ojo de cerradura'), es probable una VUP. En presencia de una mayor ecogenicidad del riñón, dilatación de las vías urinarias y oligohidramnios, debe considerarse seriamente el diagnóstico de una VUP.

La cistouretrografía miccional (CUGM) confirma el diagnóstico de VUP. Este estudio resulta esencial cuando hay dudas de una obstrucción infravesical, ya que la anatomía uretral se perfila bien durante la evacuación. Se observa reflujo secundario en al menos el 50 % de los pacientes con VUP (9). El reflujo se asocia sistemáticamente a displasia renal en los pacientes con VUP. En general, se acepta que el reflujo en las unidades renales actúa como una 'válvula de seguridad de presión', que protegería al otro riñón, lo que conlleva un mejor pronóstico (10). Otros tipos de mecanismos de seguridad son los divertículos vesicales y la extravasación urinaria, con o sin ascitis urinaria (11). Sin embargo, a largo plazo, un supuesto efecto protector no presentó diferencias significativas en comparación con otros pacientes con VUP (12, 13).

La nefrografía isotópica con función renal dividida es importante para evaluar la función de los riñones. Durante los primeros días hay que vigilar estrechamente los valores de creatinina, nitrógeno ureico en sangre y electrolitos. Un valor mínimo de creatinina de 80 $\mu\text{mol/l}$ se correlaciona con un pronóstico más favorable (14).

18.4 Tratamiento

18.4.1 Tratamiento prenatal

Alrededor del 40 %-60 % de las VUP se detectan antes del nacimiento (15). La obstrucción intrauterina produce una disminución de la diuresis, lo que puede originar un oligohidramnios. El líquido amniótico es necesario para el desarrollo normal del pulmón y su ausencia puede provocar hipoplasia pulmonar, lo que causa un problema potencialmente mortal. Se han hecho intentos intrauterinos de tratar a un feto con VUP.

Dado que la displasia renal no es reversible, es importante identificar a los fetos con una función renal buena. Una cifra de sodio < 100 mmol/l, un valor de cloruro < 90 mmol/l y una osmolaridad < 200 mOsm/l observados en tres muestras de orina fetal obtenidas en tres días diferentes se asocian a un pronóstico más favorable (16).

La colocación de una derivación vesicoamniótica se acompaña de una tasa de complicaciones del 21 %-59 %, la descolocación de la derivación se produce en el 44 %, la mortalidad se sitúa entre el 33 % y el 43 % y la insuficiencia renal es superior al 50 % (16-18). Aunque la derivación es eficaz para corregir el oligohidramnios, no supone diferencias en cuanto a evolución y resultados a largo plazo de los pacientes con VUP (17, 18).

18.4.2 Tratamiento posnatal

Drenaje vesical. Cuando un niño nace con sospecha de VUP, se requiere drenaje de la vejiga y, si es posible, una CUGM inmediata. A un recién nacido se le puede sondar con una sonda de calibre 3,5-5 F. Se realiza una CUGM para comprobar si el diagnóstico es correcto y si la sonda se encuentra en la vejiga y no en la porción posterior de la uretra. Una opción alternativa consiste en colocar una sonda suprapúbica, realizar una CUGM y dejar el tubo hasta que el recién nacido esté suficientemente estable como para practicar una incisión o resección endoscópica de la válvula.

Ablación de la válvula. Cuando se ha estabilizado la situación médica del recién nacido y ha disminuido la concentración de creatinina, el siguiente paso consiste en eliminar la obstrucción intravesical. Ya existen cistoscopios y resectoscopios pediátricos pequeños para incidir o extirpar válvulas ubicadas en la posición de las 4-5, 7-8 o 12 del reloj, o en las tres posiciones, según las preferencias del cirujano. Es importante evitar una electrocoagulación extensa ya que la complicación más frecuente de este procedimiento es la formación de estenosis.

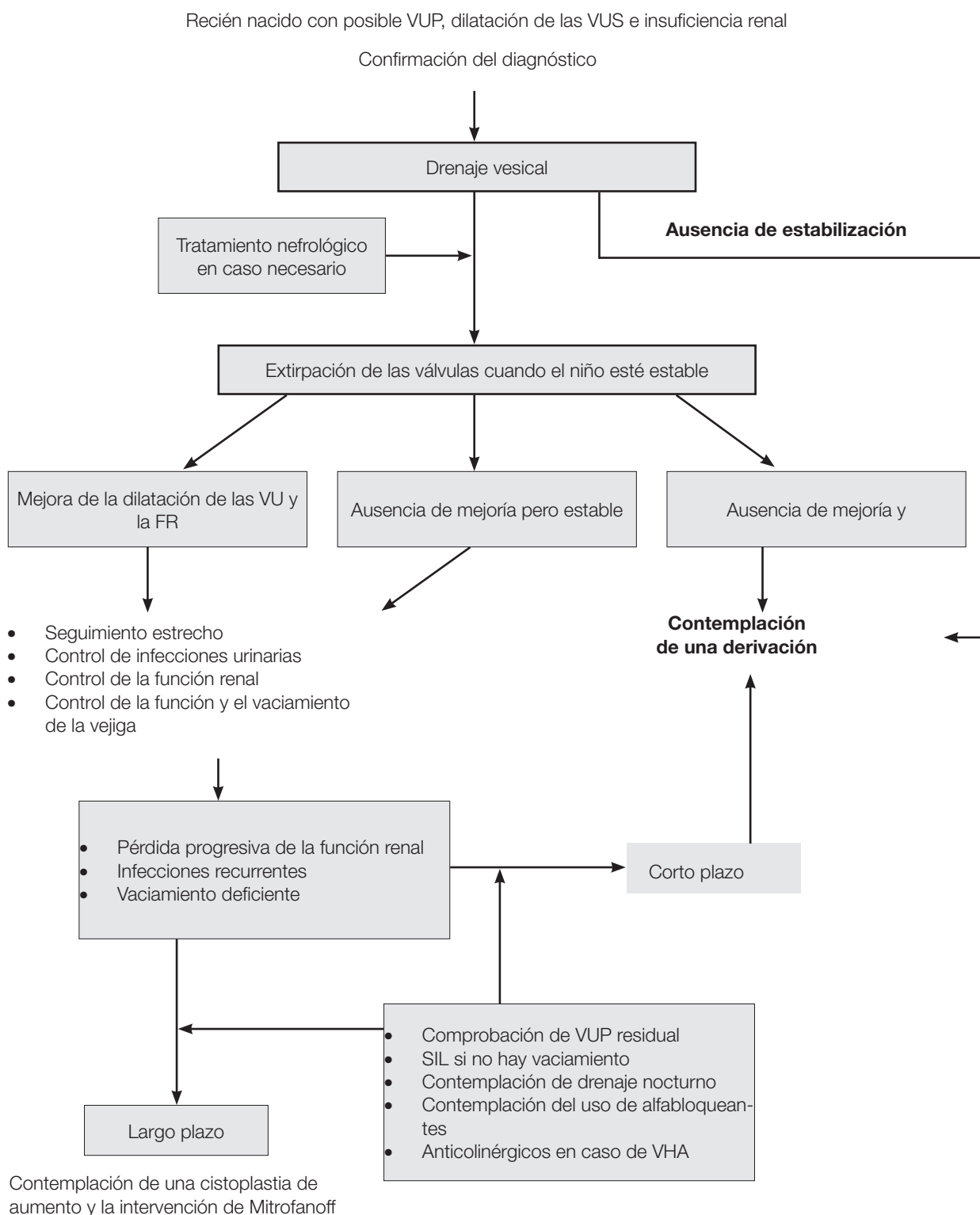
Vesicostomía. Cuando el niño es demasiado pequeño o está demasiado enfermo para someterse a cirugía endoscópica, se utiliza una vesicostomía para drenar la vejiga temporalmente. En caso de que se haya introducido inicialmente una sonda suprapúbica, puede dejarse colocada durante 6-12 semanas. De lo contrario, una vesicostomía cutánea depara una mejoría o estabilización de las vías urinarias superiores en más del 90 % de los casos (19). Aunque preocupa el hecho de que una vesicostomía pueda reducir la distensibilidad o capacidad de la vejiga, hasta ahora no hay datos válidos que respalden estas expectativas (20-22).

Derivación alta. Cuando el drenaje vesical es insuficiente para drenar las vías urinarias superiores, debe contemplarse una derivación urinaria alta. La derivación puede ser apropiada en caso de infecciones recurrentes de las vías superiores, ausencia de mejoría de la función renal o aumento de la dilatación de las vías superiores, a pesar del drenaje vesical adecuado. La elección de la derivación urinaria depende de la preferencia del cirujano por una ureterostomía en lazo alta, una ureterostomía en anillo, una ureterostomía terminal o una pielostomía; cada técnica tiene sus ventajas e inconvenientes (23-25). La cirugía reconstructora debe retrasarse hasta que las vías urinarias superiores hayan mejorado tanto como cabría esperar.

El reflujo es muy frecuente en los pacientes con VUP (hasta el 72 %) y llega a describirse de forma bilateral en el 32 % (26). Un reflujo de alto grado se asocia en la mayoría de los casos a una función renal deficiente. Sin embargo, la extirpación precoz de la unidad renal parece innecesaria, siempre que no cause problemas. Puede ser necesario aumentar la vejiga y, en tal caso, se puede utilizar el uréter (27).

El control a largo plazo de estos pacientes es obligatorio, ya que la disfunción vesical no es infrecuente y el retraso de la continencia diurna y nocturna es un problema importante (9, 14). La sensibilidad y distensibilidad vesical deficientes, la inestabilidad del detrusor y la poliuria (sobre todo por la noche) y su combinación son responsables de la disfunción vesical. Entre el 10 % y 47 % de los pacientes pueden presentar una insuficiencia renal terminal (14, 28). En estos casos puede realizarse un trasplante renal de forma segura y eficaz. El deterioro de la función del injerto se relaciona principalmente con la disfunción de las vías urinarias inferiores (29, 30).

Figura 4. Algoritmo que aporta información sobre la evaluación, el tratamiento y el seguimiento de los recién nacidos con posibles VUP



VUP = válvula uretral posterior; VUS = vías urinarias superiores; DU = densidad urinaria; CUGM = cistouretrógrafa miccional; VU = vías urinarias; FR = función renal; SIL = sondaje intermitente limpio; VHA = vejiga hiperactiva.

18.5 Bibliografía

1. Gunn TR, Mora JD, Pease P. Antenatal diagnosis of urinary tract abnormalities by ultrasonography after 28 weeks' gestation: incidence and outcome. *Am J Obstet Gynecol* 1995;172(2 Pt 1):479-86. <http://www.ncbi.nlm.nih.gov/pubmed/7856673>
2. Atwell JD. Posterior urethral valves in the British Isles: a multicenter BAPS review. *J Pediatr Surg* 1983;18(1):70-4. <http://www.ncbi.nlm.nih.gov/pubmed/6834230>
3. Casale AJ. Early ureteral surgery for posterior urethral valves. *Urol Clin North Am* 1990;17(2):361-72. <http://www.ncbi.nlm.nih.gov/pubmed/2186541>
4. Cromie WJ, Lee K, Houde K, Holmes L. Implications of prenatal ultrasound screening in the incidence of major genitourinary malformations. *J Urol* 2001;165(5):1677-80. <http://www.ncbi.nlm.nih.gov/pubmed/11342955>
5. Dewan PA, Zappala SM, Ransley PG, Duffy PG. Endoscopic reappraisal of the morphology of congenital obstruction of the posterior urethra. *Br J Urol* 1992;70(4):439-44. <http://www.ncbi.nlm.nih.gov/pubmed/1450856>
6. Young HH, Frontz WA, Baldwin JC. Congenital obstruction of the posterior urethra. *J Urol* 1919;3: 289-365. <http://www.ncbi.nlm.nih.gov/pubmed/11743334>
7. Rosenfeld B, Greenfield SP, Springate JE, Feld LG. Type III posterior urethral valves: presentation and management. *J Pediatr Surg* 1994;29(1):81-5. <http://www.ncbi.nlm.nih.gov/pubmed/8120770>
8. Stephens FD, Gupta D. Pathogenesis of the prune belly syndrome. *J Urol* 1994;152(6 Pt 2):2328-31. <http://www.ncbi.nlm.nih.gov/pubmed/8120770>
9. Churchill BM, McLorie GA, Khoury AE, Merguerian PA, Houle AM. Emergency treatment and longterm follow-up of posterior urethral valves. *Urol Clin North Am* 1990;17(2):343-60. <http://www.ncbi.nlm.nih.gov/pubmed/2186540>
10. Hoover DL, Duckett JW Jr. Posterior urethral valves, unilateral reflux and renal dysplasia: a syndrome. *J Urol* 1982;128(5):994-7. <http://www.ncbi.nlm.nih.gov/pubmed/7176067>
11. Rittenberg MH, Hulbert WC, Snyder HM 3rd, Duckett JW. Protective factors in posterior urethral valves. *J Urol* 1988;140(5):993-6. <http://www.ncbi.nlm.nih.gov/pubmed/3139895>
12. Cuckow PM, Dinneen MD, Risdon RA, Ransley PG, Duffy PG. Long-term renal function in the posterior urethral valves, unilateral reflux and renal dysplasia syndrome. *J Urol* 1997;158(3 Pt 2): 1004-7. <http://www.ncbi.nlm.nih.gov/pubmed/9258130>
13. Kleppe S, Schmitt J, Geipel A, Gembruch U, Hansmann M, Bartmann P, Franke I, Heep A. Impact of prenatal urinomas in patients with posterior urethral valves and postnatal renal function. *J Perinat Med* 2006;34(5):425-8. <http://www.ncbi.nlm.nih.gov/pubmed/16965232>
14. Smith GH, Canning DA, Schulman SL, Snyder HM 3rd, Duckett JW. The long-term outcome of posterior urethral valves treated with primary valve ablation and observation. *J Urol* 1996;155(5): 1730-4. <http://www.ncbi.nlm.nih.gov/pubmed/8627873>
15. Dinneen MD, Dhillon HK, Ward HC, Duffy PG, Ransley PG. Antenatal diagnosis of posterior urethral valves. *Br J Urol* 1993;72(3):364-9. <http://www.ncbi.nlm.nih.gov/pubmed/8220998>
16. Freedman AL, Johnson MP, Gonzalez R. Fetal therapy for obstructive uropathy: past, present, future? *Pediatr Nephrol* 2000;14(2):167-76. <http://www.ncbi.nlm.nih.gov/pubmed/10684370>
17. McLorie G, Farhat W, Khoury A, Geary D, Ryan G. Outcome analysis of vesicoamniotic shunting in a comprehensive population. *J Urol* 2001;166(3):1036-40. <http://www.ncbi.nlm.nih.gov/pubmed/11490292>

18. S alam MA. Posterior urethral valve: utcome of antenatal intervention. *Int J Urol* 2006;13(10):1317-22.
<http://www.ncbi.nlm.nih.gov/pubmed/17010011>
19. Krahn CG, Johnson HW. Cutaneous vesicostomy in the young child: indications and results. *Urology* 1993;41(6):558-63.
<http://www.ncbi.nlm.nih.gov/pubmed/8516992>
20. Kim YH, Horowitz M, Combs A, Nitti VW, Libretti D, Glassberg KI. Comparative urodynamic findings after primary valve ablation, vesicostomy or proximal diversion. *J Urol* 1996;156(2 Pt 2):673-6.
<http://www.ncbi.nlm.nih.gov/pubmed/8683757>
21. Podesta M, Ruarte AC, Gargiulo C, Medel R, Castera R, Herrera M, Levitt SB, Weiser A. Bladder function associated with posterior urethral valves after primary valve ablation or proximal urinary diversion in children and adolescents. *J Urol* 2002;168(4 Pt 2):1830-5; discussion 1835.
<http://www.ncbi.nlm.nih.gov/pubmed/12352370>
22. Jayanthi VR, McLorie GA, Khoury AE, Churchill BM. The effect of temporary cutaneous diversion on ultimate bladder function. *J Urol* 1995;154(2 Pt 2):889-92.
<http://www.ncbi.nlm.nih.gov/pubmed/7609206>
23. Novak ME, Gonzales ET Jr. Single-stage reconstruction of urinary tract after loop cutaneous ureterostomy. *Urology* 1978;11(2):134-8.
<http://www.ncbi.nlm.nih.gov/pubmed/628990>
24. Sober I. Pelvioureterostomy-en-Y. *J Urol* 1972;107(3):473-5.
<http://www.ncbi.nlm.nih.gov/pubmed/5010719>
25. Williams DI, Cromie WJ. Ring ureterostomy. *Br J Urol* 1975;47(7):789-92.
<http://www.ncbi.nlm.nih.gov/pubmed/1222345>
26. Scott JE. Management of congenital posterior urethral valves. *Br J Urol* 1985;57(1):71-7.
<http://www.ncbi.nlm.nih.gov/pubmed/3971107>
27. Bellinger MF. Ureterocystoplasty: a unique method for vesical augmentation in children. *J Uro* 1993; 149(4):811-3.
<http://www.ncbi.nlm.nih.gov/pubmed/8455246>
28. Reinberg Y, de Castano I, Gonzalez R. Influence of initial therapy on progression of renal failure and body growth in children with posterior urethral valves. *J Urol* 1992;148(2 Pt 2):532-3.
<http://www.ncbi.nlm.nih.gov/pubmed/1640516>
29. DeFoor W, Tackett L, Minevich E, McEnery P, Kitchens D, Reeves D, Sheldon C. Successful renal transplantation in children with posterior urethral valves. *J Urol* 2003;170(6 Pt 1):2402-4.
<http://www.ncbi.nlm.nih.gov/pubmed/14634437>
30. Salomon L, Fontaine E, Guest G, Gagnadoux MF, Broyer M, Beurton D. Role of the bladder in delayed failure of kidney transplants in boys with posterior urethral valves. *J Urol* 2000;163(4):1282-5.
<http://www.ncbi.nlm.nih.gov/pubmed/10737529>

19. ABREVIATURAS UTILIZADAS EN EL TEXTO

En esta lista no se incluyen todas las abreviaturas más frecuentes.

(S)VUI	(síntomas de las) vías urinarias inferiores
ACTH	corticotropina
AMH	hormona antimulleriana
ASI	autosondaje intermitente limpio
ATR	acidosis tubular renal
CI	cistografía isotópica
CUGM	cistouretrografía miccional
DDAVP	desmopresina
DDEN	disfunción detrusor-esfínter neurógena
DHTST	dihidrotestosterona
DMSA	ácido dimercaptosuccínico
EAC	ensayos terapéuticos aleatorizados y controlados
ECO	ecografía
EMG	electromiografía
FSH	folitropina
GnRH	gonadoliberina
hCG	gonadotropina coriónica humana
HSC	hiperplasia suprarrenal congénita
ICCS	Sociedad internacional de continencia infantil
IU	infección urinaria
LEOC	litotricia extracorpórea mediante ondas de choque
LH	lutropina
LHRH	luliberina
LLP	litolapaxia percutánea
MAR	malformación anorrectal
MUPOC	membrana uretral posterior obstructiva congénita
NR	nefropatía por reflujo
PCR	proteína C reactiva
PIT	placa uretral incidida tubularizada
RM	resonancia magnética
RVR	reflujo vesicorrenal
RVU	reflujo vesicoureteral
SAG	síndrome adrenogenital
SI	sondaje intermitente
SNC	sistema nervioso central

TC	tomografía computarizada
Tc-MAG3 (99m)	mercaptoacetiltriglicina (MAG3) con tecnecio-99m
TST	testosterona
UEM	uroecografía miccional
UIV	urografía intravenosa
UR	ureterorenoscopia
UUP	unión ureteropélvica
VHA	vejiga hiperactiva
VSG	velocidad de sedimentación globular

Conflictos de intereses

Todos los miembros del grupo responsable de la redacción de la guía clínica sobre urología pediátrica han declarado todas las relaciones que tienen y que podrían percibirse como posible fuente de conflictos de intereses. Esta información está archivada en la base de datos de la oficina central de la Asociación Europea de Urología. Este documento de guía clínica se elaboró con el apoyo económico de la Asociación Europea de Urología. No participaron fuentes externas de financiación y apoyo. La EAU es una organización sin ánimo de lucro y la financiación se limita a asistencia administrativa y gastos de desplazamiento y reunión. No se han facilitado honorarios ni otros tipos de reembolso.